Clinical Case Reports

WILEY

Clinical Case Reports Open Access

CASE REPORT OPEN ACCESS

Abdominal Sarcoidosis: A Mystery Revisited

Lovenish Bains[1] | Nidhi Paswan[1] | Soukat Ali Khan[1] | Shramana Mandal[2]

[1]Department of General Surgery, Maulana Azad Medical College, New Delhi, India | [2]Department of Pathology, Maulana Azad Medical College, New Delhi, India

Correspondence: Lovenish Bains (lovenishbains@gmail.com)

Received: 11 June 2025 | **Revised:** 28 September 2025 | **Accepted:** 18 November 2025

Keywords: abdominal sarcoidosis | granulomatosis | hepatic | laparoscopy | peritoneal | splenic

ABSTRACT

Unexplained lymphadenopathy is an often-encountered symptom or abnormal finding during physical examinations in practice, and it can stem from a wide range of causes. These require multiple investigations to reach a diagnosis. One of the rare causes is Sarcoidosis, which is a multi-system disease characterized by the infiltration of various organs by non-necrotizing granulomas with intrathoracic involvement being the most common presentation. It has a global prevalence of approximately 5–64 cases per 100,000 people, depending on the region. Abdominal sarcoidosis accounts for approximately 30% of extrapulmonary manifestations. Its diagnosis presents significant challenges. We describe a case of abdominal sarcoidosis and the role of laparoscopy in diagnosis. A 44-year-old woman presented with 6 months of easy fatigability and dull, aching abdominal pain. She also experienced occasional fever but had no history of tuberculosis exposure or associated symptoms. The general examination was unremarkable. Abdominal examination revealed splenomegaly. Ultrasound and subsequent computed tomography showed multiple enlarged lymph nodes (LNs) in the periportal, peripancreatic, mesenteric, and retroperitoneal regions, along with splenomegaly. Chest imaging revealed no significant findings. Differential diagnosis, including tuberculosis and lymphoma, was initially considered. An EUS-guided biopsy of the abdominal LNs showed features of granulomatous lymphadenitis. However, the diagnosis remained unclear, prompting an FDG-PET scan, which revealed findings consistent with those seen on previous imaging. Diagnostic laparoscopy was performed with periportal and peripancreatic LN sampling, along with an edge biopsy of the liver. Intraoperatively, multiple nodular hepatic and splenic lesions were identified, along with small, waxy nodules on the parietal peritoneum and enlarged periportal and peripancreatic LNs. Histopathological examination report revealed large non-caseating granulomatous lesions containing epithelioid cells, suggesting sarcoidosis. Intra-abdominal sarcoidosis, though rare, often presents asymptomatically, making it difficult to diagnose. Its clinical and radiological features are nonspecific and can mimic neoplastic or infectious diseases. In endemic regions of tuberculosis, its presentation can pose significant diagnostic challenges. Diagnosis relies on clinicopathologic findings and the exclusion of other granulomatous and autoimmune diseases. Diagnostic laparoscopy is required to reveal the involvement of granulomatous disease in the visceral and parietal peritoneum and reach a histopathological diagnosis. Especially in cases of isolated abdominal sarcoidosis, diagnostic laparoscopy played an important role in forming a definitive diagnosis.

Abbreviations: ACE, angiotensin converting enzyme; ALP, alkaline phosphatase; ALT, alanine aminotransferase; AST, aspartate aminotransferase; CECT W/A, contrast-enhanced computed tomography—whole abdomen; CT, computed tomography; EUS, endoscopic ultrasonography; FDG, fluorodeoxyglucose; HPE, histopathology; LN, lymph node; PET, positron emission tomography; PTH, parathyroid hormone; USG, ultrasonography; VIT D, vitamin D.

This is an open access article under the terms of the Creative Commons Attribution License, which permits use, distribution and reproduction in any medium, provided the original work is properly cited.

© 2025 The Author(s). *Clinical Case Reports* published by John Wiley & Sons Ltd.

Key Clinical Message

Abdominal sarcoidosis is rare and poses significant diagnostic challenges due to its nonspecific symptoms and radiologic resemblance to malignancy or infections. It mimics diseases like tuberculosis or carcinoma. Laparoscopy plays a crucial role in obtaining a definitive histopathological diagnosis, minimizing morbidity, and enabling individualized patient management.

1 | Introduction

Extrapulmonary involvement in sarcoidosis occurs in about 25%–50% of patients [1], and the abdomen is the most common extrapulmonary site. Abdominal LN involvement is observed in approximately 30% of sarcoidosis patients, while extensive LN enlargement (node size > 2 cm and involvement of four or more sites) in the abdomen is observed in roughly 10% of patients [2]. Abdominal lymphadenopathy is a frequent clinical finding and can result from various causes, such as tuberculosis, malignancy, carcinoma, or fungal infections. Sarcoidosis is a rare but important cause, with intrathoracic disease being the most common manifestation [3]. Sarcoidosis is a disease that can affect multiple organ systems and is characterized by the presence of non-necrotizing granulomas in affected tissues. Although its exact cause remains unknown, the condition was first reported by Besnier in 1889. Sarcoidosis can develop in individuals of any age or ethnicity, but it is most commonly diagnosed in people between 25 and 40 years old, accounting for approximately 70% of cases at the time of presentation [4]. According to recent Swedish national registry data, the annual incidence of sarcoidosis is estimated at 11.5 per 100,000 individuals, with a prevalence rate of 0.16% [5]. The disease appears to be less common among Hispanics and Asians, with incidence rates ranging from 3 to 4 per 100,000 and a prevalence as low as 0.02% [6]. In India, study at Vallabhbhai Patel Chest Institute (VPCI), Delhi, estimated the prevalence of sarcoidosis at 61.2 per 100,000 new cases annually [7]. Because abdominal sarcoidosis is uncommon and its symptoms are often nonspecific, diagnosis is frequently delayed or missed. Patients may present with vague abdominal discomfort, weight loss, or hepatosplenomegaly. Diagnosing abdominal sarcoidosis is challenging and often requires excluding other potential causes. If left unrecognized, this condition can lead to significant health complications and even increased mortality. We describe a case of abdominal sarcoidosis that was challenging to diagnose because of the wide range of differential diagnosis and the role of Diagnostic Laparoscopy in the workup of abdominal sarcoidosis.

2 | Case Summary

A 44-year-old lady presented with generalized, dull aching pain in the abdomen for 6 months. Pain was insidious in onset, dull aching in nature, non-progressive, non-radiating, and had no aggravating or relieving factors. There was no significant history of fever, weight loss, decreased appetite, vomiting, fatigability, or any skin changes. No history of tuberculosis or any contact with a person having tuberculosis. On clinical examination, the patient had cervical lymphadenopathy measuring ~1 × 1 cm over the right posterior triangle of the neck (level 5). Abdominal examination revealed splenomegaly (5 cm below the left costal cartilage).

3 | Investigations

Laboratory investigations revealed mild anemia (Hb 9.5 g/dL, normal: 12–15 g/dL), elevated liver enzymes (AST 32 U/L [normal: 5–40 U/L]; ALT 46 U/L [normal: 5–40 U/L]; ALP 156 U/L [normal: 44–147 U/L]), and hypercalcemia (11.2 mg/dL, normal: 8.5–10.5 mg/dL). Vitamin D was 28.4 IU (normal: 30–100 IU), parathyroid hormone was 8.27 pg/mL (normal: 13.6–85.8 pg/mL). Complete blood count showed: Total leukocyte count 5600/μL (normal: 4000–11,000/μL), differential leukocyte count showed neutrophils 58% (normal: 50%–70%), lymphocytes 31% (normal: 20%–40%), monocytes 9% (normal: 2%–8%), eosinophils 2% (normal: 1%–4%), and platelet count (198×10^9/L). No thrombocytopenia was observed.

Tuberculosis workup came negative (sputum for acid-fast bacilli/cartridge-based nucleic acid amplification test) was negative, Tuberculin test/Purified Protein Derivative test showed 5 mm induration. Chest X-Ray was normal and showed no evidence of tuberculosis or any hilar lymphadenopathy.

4 | Differential Diagnosis

Key differentials kept in mind were tuberculosis, fungal infections, lymphoma, autoimmune disorders. A comprehensive workup combining imaging, histopathology, and clinical correlation is critical. The patient presented to us with all the investigations and was unable to reach a definitive diagnosis. Abdominal ultrasonography revealed a mildly enlarged liver with normal echotexture. Multiple hypoechoic, well-defined nodules were seen throughout the hepatic parenchyma, the largest measuring 1–3 cm. No intrahepatic biliary dilatation was noted. The spleen was enlarged (measuring 14 cm, normal: < 12 cm). Multiple small, hypoechoic nodules were scattered throughout the splenic parenchyma. Contrast-enhanced computed tomography (Figure 1) and positron emission tomography-computed tomography (PET-CT) (Figure 2) showed hepatosplenomegaly with multiple hypodense nodules in the liver and spleen. Extensive retroperitoneal and mesenteric lymphadenopathy was present. Fluorodeoxyglucose-avid uptake was seen in discrete and conglomerated multiple cervical, mediastinal, periportal, portacaval, gastrohepatic, aortocaval, peripancreatic, retrocaval, paraaortic, and mesenteric LNs, the largest ~3.7 × 1.9 cm. Diffusely fluorodeoxyglucose uptake was also seen in mild to moderate splenomegaly likely to represent extra lymphomatous distant lesions, SUV max 8.0 (maximum standardized uptake value) (Figure 3). CT and PET-CT were likely suggestive of metabolically active lymphoma. Endoscopic ultrasonography-guided abdominal LN biopsy was performed which was suggestive of granulomatous lymphadenitis.

Due to the inconclusiveness of the above-mentioned findings, malignancy could not be ruled out. Therefore, the patient underwent diagnostic laparoscopy, where periportal and

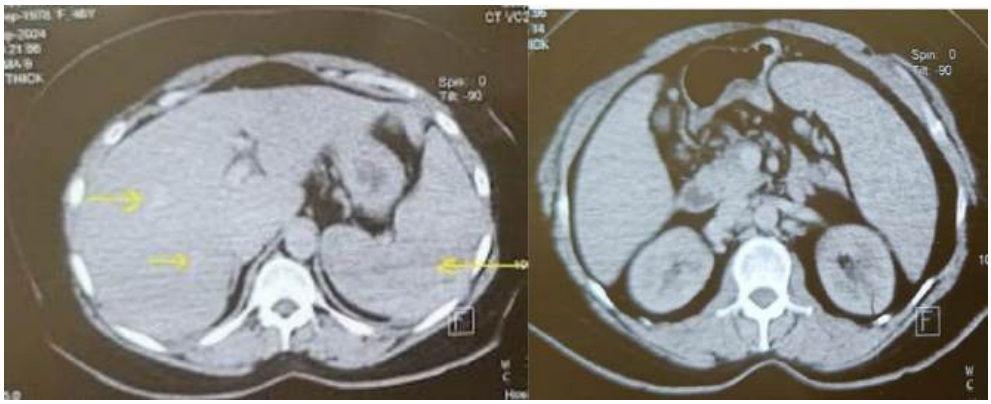

FIGURE 1 | Transverse section on CT showing nodular macro deposits over liver and spleen with abdominal lymphadenopathy (yellow arrows—nodules better appreciated on PET-CT).

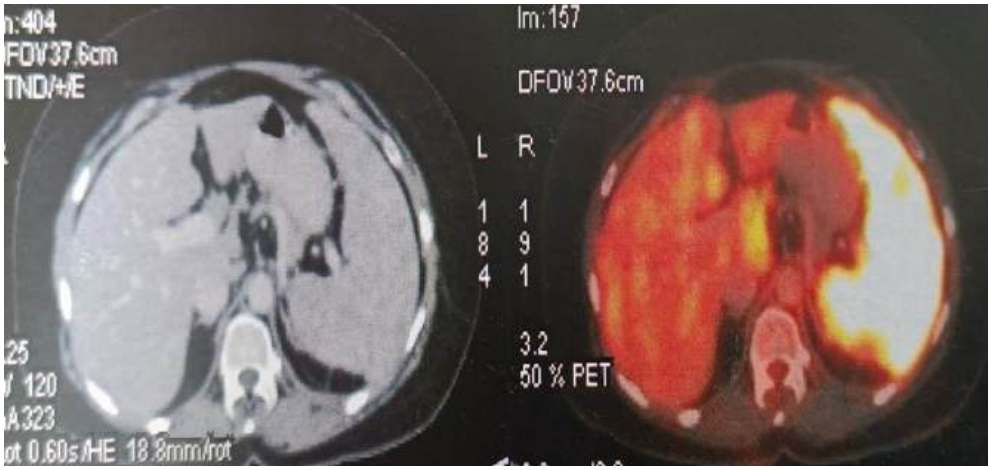

FIGURE 2 | Transverse section on PET-CT showing increased FDG uptake in liver, spleen, and multiple abdominopelvic lymph nodes.

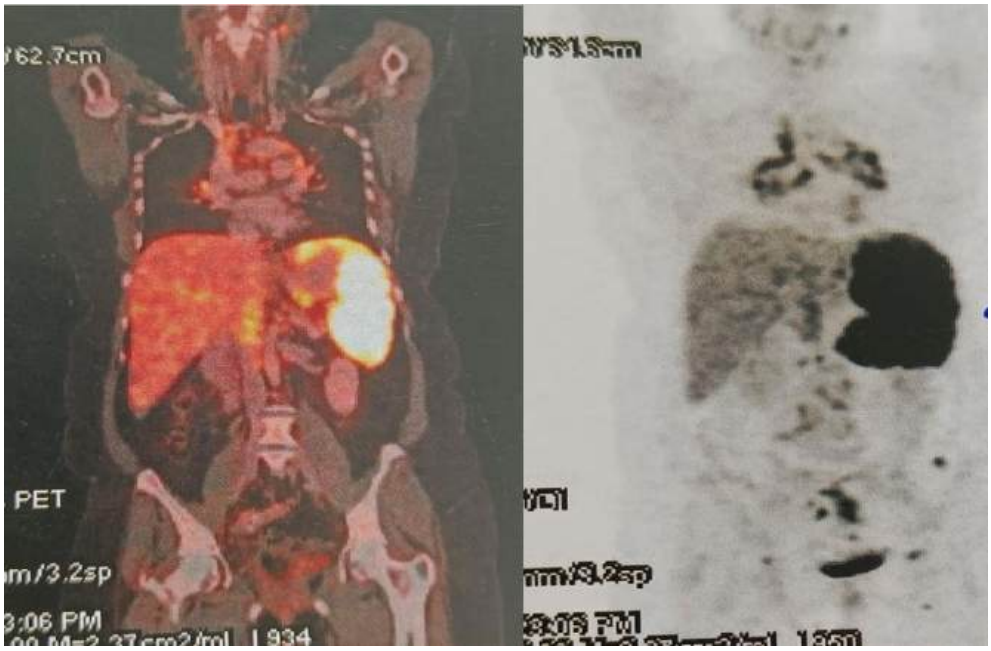

FIGURE 3 | Coronal section on PET-CT showing increased FDG uptake in liver; spleen; and periportal, perihepatic, para-aortic lymph nodes.

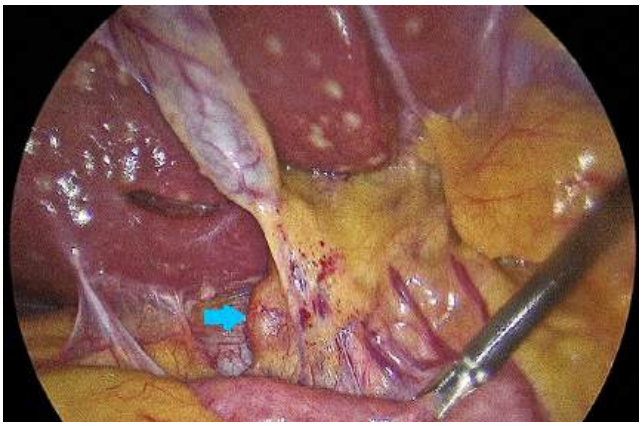

FIGURE 4 | Multiple nodules over liver and parietal peritoneum with enlarged periportal lymph nodes (blue arrow).

FIGURE 5 | Multiple macronodules seen over liver and spleen.

peripancreatic LN sampling with biopsy of the liver and sampling of peritoneal nodules was done. Intraoperatively, multiple flat yellow-colored nodular hepatic and splenic lesions were identified measuring from 1 cm to the largest being 4 cm with small pinpoint waxy nodules over the parietal peritoneum and multiple enlarged periportal and peripancreatic LNs (Figures 4 and 5). The histopathology report showed granulomatous lesions with multiple epithelioid cells and cuffing of lymphocytes, with occasional asteroid bodies noted. Non-caseating granulomas were present and negative for acid-fast bacilli. Features were suggestive of abdominal sarcoidosis (Figure 6).

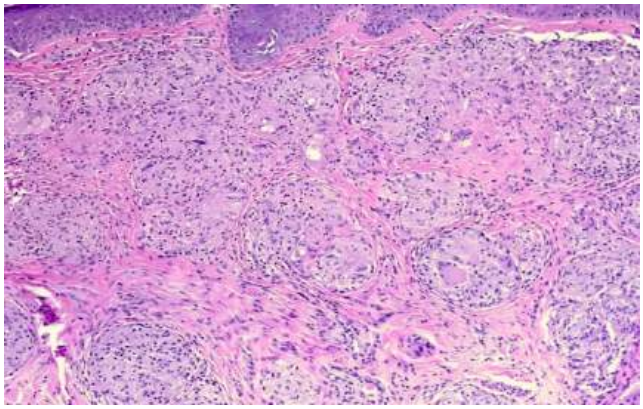

FIGURE 6 | HPE showing granuloma with epithelioid cells with surrounding lymphocytes (H&E ×100).

5 | Result/Treatment

Due to the possibility of granulomatous disease and excluding Tuberculosis, serum angiotensis converting enzyme levels were done which came out to be elevated (> 140 mmol/L), adding to the suspicion for Sarcoidosis. The anemia observed in this patient was likely secondary to the chronic inflammatory process associated with sarcoidosis rather than bone marrow involvement, as evidenced by the absence of other cytopenias and the normocytic, normochromic nature of the anemia. The post-operative period was uneventful. The patient was initiated on corticosteroid therapy 70 mg/day for 8 weeks, which was subsequently tapered to 30 mg/day over a period of 4 months (10 mg/day reduction every month). The patient was discharged and was kept on close follow-up. The patient is symptomatically better and doing well. Serum angiotensin converting enzyme levels were done which decreased from > 140 to 34 mmol/L over a period of 3 months.

6 | Discussion

Sarcoidosis is a chronic inflammatory condition that can affect multiple organ systems, with its cause still not fully understood. It is defined by the formation of noncaseating granulomas clusters of immune cells, in various tissues and is diagnosed after excluding other granulomatous diseases such as tuberculosis, fungal infections, and autoimmune disorders [8]. The prevalence of sarcoidosis varies widely across populations, with global rates estimated between 2 and 60 per 100,000 individuals [9]. The disease is most commonly identified in adults aged 20–40 years. Regarding gender distribution, studies have shown mixed results, with some reporting slight female predominance while others show no significant gender difference or even slight male predominance, depending on the population studied [5].

Extrapulmonary involvement is reported in 25%–50% of patients [10], and the abdomen is one of the most common extrapulmonary sites. Among patients with extrapulmonary involvement, abdominal manifestations occur in a significant proportion of cases. The liver and spleen are the most common abdominal sites of involvement, with hepatic involvement occurring in 50%–80% of cases and splenic involvement in 40%–80% of cases. Lymph node involvement occurs in approximately 30% of patients, and kidney involvement is less frequent. These percentages vary significantly between autopsy findings and clinical manifestations, with autopsy studies typically showing higher rates of involvement than clinically apparent disease [11].

Sarcoidosis most frequently affects the lungs, with about 90% of patients showing pulmonary involvement, and the lymphatic system, which is affected in around 30% of cases. Cardiopulmonary involvement is the main cause of death [11]. Abdominal sarcoidosis is relatively rare and typically does not produce symptoms, making it difficult to identify. Its clinical presentation and imaging findings are often non-specific and can resemble those seen in cancer or infectious diseases. This diagnostic challenge is heightened in regions where tuberculosis is prevalent, due to

overlapping features. The liver and spleen are the abdominal organs most often affected, and they may develop nodular lesions. When comparing LN sizes, those found in sarcoidosis are generally smaller than those seen in lymphoma (averaging 2.6 ± 1.7 cm in sarcoidosis versus 8.0 ± 5.5 cm in lymphoma), though in some cases, sarcoidosis-related nodes can be as large as 7.5 cm [2].

Clinical signs of abdominal sarcoidosis may include liver enlargement, persistent fatigue, discomfort or pain in the right upper abdomen sometimes accompanied by itching (seen in about 5%–15% of cases), as well as fever, jaundice, and, less commonly, weight loss (reported in fewer than 5% of patients) [12]. Splenic involvement is typically identified through imaging studies rather than through symptoms or laboratory findings, and it occurs at a rate similar to that of liver involvement. Some patients may present with general symptoms and significant splenic enlargement, which is observed in up to 6% of cases [13]. Enlargement of abdominal LNs is found in approximately 30% of individuals with sarcoidosis, most often in areas such as the hepatic hilum, para-aortic and celiac regions, around the iliac vessels, or within the mesentery. These LNs generally appear as hypodense lesions on imaging, usually measuring between 1 and 2 cm in diameter. In up to 10% of cases, LNs may exceed 2 cm, which can make it challenging to distinguish sarcoidosis from malignant conditions like lymphoma [2].

Suspicion of liver involvement in sarcoidosis may arise when laboratory tests reveal abnormal results. Notably, increased levels of alkaline phosphatase and gamma-glutamyl transferase are often associated with cholestasis and hepatic sarcoidosis, and these abnormalities can be significant indicators of liver involvement. Mild elevations in alanine aminotransferase (ALT) and aspartate aminotransferase (AST) are also observed, occurring in about half of asymptomatic individuals with hepatic sarcoidosis. Additionally, hyperglobulinemia is a frequent finding in these patients. Serum angiotensin-converting enzyme (ACE) concentrations are elevated in a substantial proportion of those with active sarcoidosis-reported in up to 60%–80%-but are less commonly raised in chronic cases or in individuals receiving corticosteroid therapy. While a normal ACE level does not exclude the diagnosis, an elevated ACE can help differentiate sarcoidosis from other granulomatous diseases when considered alongside clinical and laboratory findings [14, 15]. Liver abnormalities are detected by CT or ultrasound in approximately 50% of patients, with hypoattenuating nodules (5%–35%) and hepatomegaly (8%–18%) being the most common findings [15, 16]. Splenic involvement may manifest as enlargement or nodules (> 1 cm) in up to 15% of abdominal CT scans, often appearing as irregular, hypodense lesions with a tendency to coalesce. Calcifications (punctate or well-defined) are observed in 16% of cases. MRI and 18F-FDG PET/CT offer superior resolution for identifying hepatic and splenic nodules, which typically appear hypointense on T2-weighted MRI and show variable FDG avidity. FDG uptake in sarcoidosis is nonspecific in both intensity and pattern and marked FDG uptake in LNs and parenchymal organs can mimic malignancy, specifically lymphoma and diffuse metastatic disease. Despite this nonspecificity, FDG uptake can decrease when sarcoidosis is treated, and PET can be useful in monitoring the effectiveness of therapy [17].

Previously, obtaining a tissue diagnosis in patients with mesenteric or retroperitoneal lymphadenopathy required an open surgical procedure (laparotomy). Today, laparoscopy has become a valuable alternative, providing a less invasive approach that reduces the risks and recovery time associated with open surgery. Laparoscopy allows for direct visualization and sampling of abdominal LNs and organs, making it especially useful when needle biopsies are inconclusive or not feasible. Case reports have demonstrated the utility of laparoscopy in differentiating sarcoidosis from other serious conditions. For example, one patient with peritoneal nodules initially thought to be metastatic cancer was ultimately diagnosed with sarcoidosis through laparoscopic biopsy [18]. Similarly, in cases of isolated splenic sarcoidosis where imaging could not distinguish between sarcoidosis and other diseases, laparoscopic splenectomy provided both diagnostic clarity and a minimally invasive treatment option [19].

The current case highlights the importance of diagnostic laparoscopy in evaluating intra-abdominal lesions. This procedure is both effective and safe for obtaining tissue samples when non-invasive methods do not yield a diagnosis. In summary, laparoscopy offers a minimally invasive, reliable method for diagnosing and managing abdominal sarcoidosis and is particularly valuable when less invasive tests are inconclusive or when therapeutic intervention is required.

7 | Conclusion

Isolated abdominal sarcoidosis often presents with vague symptoms making it difficult to diagnose. Its clinical and radiological features are nonspecific and can mimic neoplastic or infectious diseases. Abdominal sarcoidosis requires a multidisciplinary approach to overcome diagnostic and management challenges. Laparoscopy has evolved as a minimally invasive procedure to obtain a definitive histopathological diagnosis, further reducing the morbidity of open surgery. It has also helped to access areas that were not possible to reach with needle biopsy. This case report states the pivotal role of laparoscopic surgery in diagnosing abdominal sarcoidosis and highlights the importance of individualized patient care.

Author Contributions

Lovenish Bains: conceptualization, formal analysis, methodology, project administration, resources, supervision, validation, visualization, writing – review and editing. **Nidhi Paswan:** conceptualization, data curation, formal analysis, investigation, methodology, writing – original draft, writing – review and editing. **Soukat Ali Khan:** data curation, investigation, methodology, resources, validation, writing – review and editing. **Shramana Mandal:** investigation, resources.

Acknowledgments

The authors have nothing to report.

Funding

The authors have nothing to report.

Ethics Statement

The authors have nothing to report.

Consent

Written consent for the publication of this case report was obtained from the patient. Written informed consent for the publication of this case report and for the accompanying images was obtained from the patient. A copy of the written consent is available for review by the Editor-in-Chief of this journal.

Conflicts of Interest

The authors declare no conflicts of interest.

Data Availability Statement

All data generated or analyzed during this study are included in this published article.

References

1. M. A. Judson, U. Costabel, M. Drent, et al., "The WASOG Sarcoidosis Organ Assessment Instrument: An Update of a Previous Clinical Tool," *Sarcoidosis, Vasculitis, and Diffuse Lung Diseases* 31, no. 1 (2014): 19–27.

2. D. M. Warshauer, J. K. Lee, M. A. Mauro, et al., "Imaging Manifestations of Abdominal Sarcoidosis," *American Journal of Roentgenology* 182, no. 1 (2004): 15–28.

3. M. S. Chesnutt, A. H. Gifford, and T. J. Prendergast, "Pulmonary Disorders," in *Current Medical Diagnosis & Treatment*, 49th ed., ed. S. J. McPhee, M. A. Papadakis, and L. M. Tierney (McGraw-Hill, 2010).

4. M. C. Iannuzzi, B. A. Rybicki, and A. S. Teirstein, "Sarcoidosis," *New England Journal of Medicine* 357, no. 21 (2007): 2153–2165.

5. E. V. Arkema, J. Grunewald, S. Kullberg, A. Eklund, and J. Askling, "Sarcoidosis Incidence and Prevalence: A Nationwide Register-Based Assessment in Sweden," *European Respiratory Journal* 48 (2016): 1690–1699.

6. R. P. Baughman, S. Field, U. Costabel, et al., "Sarcoidosis in America. Analysis Based on Health Care Use," *Annals of the American Thoracic Society* 13 (2016): 1244–1252.

7. S. K. Gupta, K. Mitra, S. Chatterjee, and S. C. Chakravarty, "Sarcoidosis in India," *British Journal of Diseases of the Chest* 79, no. 3 (1985): 275–283.

8. L. S. Newman, C. S. Rose, E. A. Bresnitz, et al., "A Case Control Etiologic Study of Sarcoidosis: Environmental and Occupational Risk Factors," *American Journal of Respiratory and Critical Care Medicine* 160, no. 4 (2004): 1324–1330.

9. P. Sève, Y. Pacheco, F. Durupt, et al., "Sarcoidosis: A Clinical Overview From Symptoms to Diagnosis," *Cells* 10, no. 4 (2021): 766.

10. R. L. Mostard, S. Vöö, M. J. van Kroonenburgh, et al., "Inflammatory Activity Assessment by F18 FDG-PET/CT in Persistent Symptomatic Sarcoidosis," *Respiratory Medicine* 105, no. 12 (2011): 1917–1924.

11. N. S. Gezer, I. Başara, C. Altay, et al., "Abdominal Sarcoidosis: Cross Sectional Imaging Findings," *Diagnostic and Interventional Radiology* 21, no. 2 (2015): 111–117.

12. K. L. MacArthur, F. Forouhar, and G. Y. Wu, "Intra-Abdominal Complications of Sarcoidosis," *Journal of the Formosan Medical Association* 109, no. 7 (2010): 484–492.

13. A. R. Britt, I. R. Francis, G. M. Glazer, and J. H. Ellis, "Sarcoidosis: Abdominal Manifestations at CT," *Radiology* 178, no. 1 (1991): 91–94.

14. S. J. Deutch, M. A. Sandler, and L. B. Tankanow, "Abdominal Lymphadenopathy in Sarcoidosis," *Journal of Ultrasound in Medicine* 6, no. 5 (1987): 237–242.

15. S. J. Folz, C. D. Johnson, and S. J. Swensen, "Abdominal Manifestations of Sarcoidosis in CT Studies," *Journal of Computer Assisted Tomography* 19, no. 4 (1995): 573–579.

16. N. S. Gezer, I. Başara, C. Altay, et al., "Abdominal Sarcoidosis: Cross-Sectional Imaging Findings," *Diagnostic and Interventional Radiology* 21, no. 2 (2015): 111–117, https://doi.org/10.5152/dir.2014.14210.

17. J. J. Braun, R. Kessler, A. Constantinesco, and A. Imperiale, "18F-FDG PET/CT in Sarcoidosis Management: Review and Report of 20 Cases," *European Journal of Nuclear Medicine and Molecular Imaging* 35, no. 8 (2008): 1537–1543.

18. W. S. Roh, S. Lee, J. H. Park, and J. Kang, "Abdominal Sarcoidosis Mimicking Peritoneal Carcinomatosis," *Ann Coloproctol* 34, no. 2 (2018): 101–105.

19. M. Mikamori, M. Tanemura, K. Furukawa, et al., "Laparoscopic Splenectomy for Isolated Splenic Sarcoidosis: A Case Report," *International Journal of Surgery Case Reports* 60 (2019): 79–81.

Übersetzt von Englisch nach Deutsch - www.onlinedoctranslator.com

Klinische Fallberichte

WILEY

Clinical Case Reports Open Access

Fallbericht ugang

Abdominale Sarkoidose: Ein Rätsel neu betrachtet

Lovenish Bains[1] | Nidhi Paswan[1] | Soukat Ali Khan[1] | Shramana Mandal[2]

[1]Abteilung für Allgemeinchirurgie, Maulana Azad Medical College, Neu-Delhi, Indien | [2]Abteilung für Pathologie, Maulana Azad Medical College, Neu-Delhi, Indien

Korrespondenz: Lovenish Bains (lovenishbains@gmail.com)

Erhalten:11. Juni 2025 | **Überarbeitet:**28. September 2025 | **Akzeptiert:**18. November 2025

Schlüsselwörter:abdominale Sarkoidose | Granulomatose | Leber | Laparoskopie | Peritoneal | Milz

ABSTRAKT

Unerklärte Lymphadenopathie ist ein häufiges Symptom oder ein auffälliger Befund bei der körperlichen Untersuchung und kann vielfältige Ursachen haben. Zur Diagnosestellung sind daher umfangreiche Untersuchungen erforderlich. Eine seltene Ursache ist die Sarkoidose, eine Multisystemerkrankung, die durch die Infiltration verschiedener Organe mit nicht-nekrotisierenden Granulomen gekennzeichnet ist, wobei der Befall des Thorax am häufigsten auftritt. Die weltweite Prävalenz liegt je nach Region bei etwa 5–64 Fällen pro 100.000 Einwohner. Abdominale Sarkoidose macht etwa 30 % der extrapulmonalen Manifestationen aus. Ihre Diagnose stellt eine erhebliche Herausforderung dar. Wir beschreiben einen Fall von abdominaler Sarkoidose und die Rolle der Laparoskopie in der Diagnostik. Eine 44-jährige Frau stellte sich mit seit sechs Monaten bestehender schneller Erschöpfbarkeit und dumpfen, ziehenden Bauchschmerzen vor. Sie hatte gelegentlich Fieber, jedoch keine Tuberkuloseanamnese oder damit verbundene Symptome. Die allgemeine Untersuchung war unauffällig. Die Abdomenuntersuchung ergab eine Splenomegalie. Ultraschall und die anschließende Computertomographie zeigten multiple vergrößerte Lymphknoten in den periportalen, peripankreatischen, mesenterialen und retroperitonealen Regionen sowie die Splenomegalie. Die Thoraxbildgebung war unauffällig. Zunächst wurden Tuberkulose und Lymphome als Differenzialdiagnosen in Betracht gezogen. Eine endosonographisch gesteuerte Biopsie der abdominalen Lymphknoten ergab Merkmale einer granulomatösen Lymphadenitis. Da die Diagnose jedoch unklar blieb, wurde eine FDG-PET-Untersuchung durchgeführt, die Befunde zeigte, die mit den vorangegangenen Bildgebungsbefunden übereinstimmten. Es erfolgte eine diagnostische Laparoskopie mit Entnahme von periportalen und peripankreatischen Lymphknotenproben sowie einer Randbiopsie der Leber. Intraoperativ wurden multiple noduläre Leber- und Milzläsionen sowie kleine, wachsartige Knötchen am parietalen Peritoneum und vergrößerte periportale und peripankreatische Lymphknoten identifiziert. Der histopathologische Befund zeigte große, nicht-verkäsenden granulomatöse Läsionen mit epitheloiden Zellen, was auf eine Sarkoidose hindeutet. Die intraabdominale Sarkoidose ist zwar selten, verläuft aber oft asymptomatisch, was die Diagnose erschwert. Ihre klinischen und radiologischen Merkmale sind unspezifisch und können neoplastische oder infektiöse Erkrankungen imitieren. In Tuberkulose-Endemiegebieten kann die Symptomatik erhebliche diagnostische Herausforderungen darstellen. Die Diagnose basiert auf klinisch-pathologischen Befunden und dem Ausschluss anderer granulomatöser und Autoimmunerkrankungen. Eine diagnostische Laparoskopie ist erforderlich, um die Beteiligung des viszeralen und parietalen Peritoneums an der granulomatösen Erkrankung darzustellen und eine histopathologische Diagnose zu stellen. Insbesondere bei isolierter abdominaler Sarkoidose spielte die diagnostische Laparoskopie eine wichtige Rolle für die definitive Diagnosestellung.

Abkürzungen:ACE, Angiotensin-Converting-Enzym; ALP, alkalische Phosphatase; ALT, Alanin-Aminotransferase; AST, Aspartat-Aminotransferase; CECT W/A, kontrastmittelverstärkte Computertomographie – ganzes Abdomen; CT, Computertomographie; EUS, endoskopische Ultraschalluntersuchung; FDG, Fluorodeoxyglucose; HPE, Histopathologie; LN, Lymphknoten; PET, Positronen-Emissions-Tomographie; PTH, Parathormon; USG, Ultraschall; VIT D, Vitamin D.

Dies ist ein Open-Access-Artikel, der den Bedingungen der Creative Commons Namensnennung Lizenz, die die Nutzung, Verbreitung und Vervielfältigung in jedem Medium erlaubt, vorausgesetzt, das Originalwerk wird ordnungsgemäß zitiert.

© 2025 Die Autoren. *Klinische Fallberichte* Veröffentlicht von John Wiley & Sons Ltd.

Wichtigste klinische Botschaft

Die abdominale Sarkoidose ist selten und stellt aufgrund ihrer unspezifischen Symptome und der radiologischen Ähnlichkeit mit malignen Erkrankungen oder Infektionen eine erhebliche diagnostische Herausforderung dar. Sie ähnelt Erkrankungen wie Tuberkulose oder Karzinomen. Die Laparoskopie spielt eine entscheidende Rolle bei der Gewinnung einer definitiven histopathologischen Diagnose, der Minimierung der Morbidität und der Ermöglichung einer individualisierten Patientenbehandlung.

1 | Einführung

Eine Beteiligung extrapulmonaler Organe bei Sarkoidose tritt bei etwa 25–50 % der Patienten auf.1], wobei der Bauchraum die häufigste extrapulmonale Lokalisation darstellt. Eine Beteiligung der abdominalen Lymphknoten wird bei etwa 30 % der Sarkoidose-Patienten beobachtet, während eine ausgedehnte Lymphknotenvergrößerung (Lymphknotengröße > 2 cm und Beteiligung von vier oder mehr Lokalisationen) im Bauchraum bei etwa 10 % der Patienten auftritt [2Abdominale Lymphadenopathie ist ein häufiger klinischer Befund und kann verschiedene Ursachen haben, wie z. B. Tuberkulose, Malignome, Karzinome oder Pilzinfektionen. Sarkoidose ist eine seltene, aber wichtige Ursache, wobei die intrathorakale Erkrankung die häufigste Manifestation darstellt.3Sarkoidose ist eine Erkrankung, die mehrere Organsysteme betreffen kann und durch das Vorhandensein nicht-nekrotisierender Granulome im betroffenen Gewebe gekennzeichnet ist. Obwohl die genaue Ursache unbekannt ist, wurde die Erkrankung erstmals 1889 von Besnier beschrieben. Sarkoidose kann bei Menschen jeden Alters und jeder ethnischen Zugehörigkeit auftreten, wird aber am häufigsten bei Menschen zwischen 25 und 40 Jahren diagnostiziert; in dieser Altersgruppe sind etwa 70 % der Fälle bei der Erstvorstellung betroffen.4Laut aktuellen Daten des schwedischen nationalen Registers wird die jährliche Inzidenz der Sarkoidose auf 11,5 Fälle pro 100.000 Einwohner geschätzt, die Prävalenzrate liegt bei 0,16 %.5Die Krankheit scheint bei Hispanics und Asiaten weniger häufig vorzukommen, mit Inzidenzraten zwischen 3 und 4 pro 100.000 und einer Prävalenz von nur 0,02 %.6Eine Studie am Vallabhbhai Patel Chest Institute (VPCI) in Delhi, Indien, schätzte die Prävalenz der Sarkoidose auf 61,2 Fälle pro 100.000 Neuerkrankungen jährlich.7 Da die abdominale Sarkoidose selten ist und ihre Symptome oft unspezifisch sind, wird die Diagnose häufig verzögert oder verpasst. Patienten können unklare Bauchbeschwerden, Gewichtsverlust oder eine Vergrößerung von Leber und Milz aufweisen. Die Diagnose einer abdominalen Sarkoidose ist schwierig und erfordert oft den Ausschluss anderer möglicher Ursachen. Bleibt die Erkrankung unerkannt, kann sie zu erheblichen gesundheitlichen Komplikationen und sogar zu einer erhöhten Mortalität führen. Wir beschreiben einen Fall von abdominaler Sarkoidose, dessen Diagnose aufgrund der breiten Differenzialdiagnose und der Rolle der diagnostischen Laparoskopie in der Abklärung der abdominalen Sarkoidose eine Herausforderung darstellte.

2 | Fallzusammenfassung

Eine 44-jährige Patientin stellte sich mit seit sechs Monaten bestehenden, generalisierten, dumpfen Bauchschmerzen vor. Die Schmerzen hatten schleichend begonnen, waren dumpf, nicht zunehmend, strahlten nicht aus und zeigten keine verstärkenden oder lindernden Faktoren. Es gab keine nennenswerte Anamnese von Fieber, Gewichtsverlust, Appetitlosigkeit, Erbrechen, Müdigkeit oder Hautveränderungen. Es bestand keine Tuberkuloseanamnese und kein Kontakt zu einer tuberkulosekranken Person. Bei der klinischen Untersuchung... Die Patientin wies eine zervikale Lymphadenopathie von ca. 1 × 1 cm im rechten hinteren Halsdreieck (Höhe 5) auf. Die Abdomenuntersuchung ergab eine Splenomegalie (5 cm unterhalb des linken Rippenknorpels).

3 | Ermittlungen

Laboruntersuchungen ergaben eine leichte Anämie (Hb 9,5 g/dl, Normwert: 12–15 g/dl), erhöhte Leberenzyme (AST 32 U/l [Normwert: 5–40 U/l]; ALT 46 U/l [Normwert: 5–40 U/l]; ALP 156 U/l [Normwert: 44–147 U/l]) und eine Hyperkalzämie (11,2 mg/dl, Normwert: 8,5–10,5 mg/dl). Der Vitamin-D-Spiegel lag bei 28,4 IE (Normwert: 30–100 IE), der Parathormonspiegel bei 8,27 pg/ml (Normwert: 13,6–85,8 pg/ml). Das Blutbild ergab: Gesamtleukozytenzahl 5600/µL (Normwert: 4000–11.000/µL), Differenzialblutbild: Neutrophile 58 % (Normwert: 50–70 %), Lymphozyten 31 % (Normwert: 20–40 %), Monozyten 9 % (Normwert: 2–8 %), Eosinophile 2 % (Normwert: 1–4 %), Thrombozytenzahl 198 × 10^9/l.9/L). Es wurde keine Thrombozytopenie beobachtet.

Die Tuberkulosediagnostik verlief negativ (Sputumuntersuchung auf säurefeste Stäbchen/Nukleinsäureamplifikationstest mittels Kartusche) und der Tuberkulin-Test (Test auf gereinigtes Proteinderivat) ergab eine 5 mm große Induration. Die Röntgenaufnahme des Thorax war unauffällig und zeigte keine Anzeichen einer Tuberkulose oder einer hilären Lymphadenopathie.

4 | Differenzialdiagnose

Wichtige Differenzialdiagnosen waren Tuberkulose, Pilzinfektionen, Lymphome und Autoimmunerkrankungen. Eine umfassende Diagnostik mit Bildgebung, Histopathologie und klinischer Korrelation ist unerlässlich. Der Patient stellte sich mit allen Untersuchungsbefunden vor, eine definitive Diagnose konnte jedoch nicht gestellt werden. Die Abdomensonographie zeigte eine leicht vergrößerte Leber mit normaler Echotextur. Im gesamten Leberparenchym fanden sich multiple hypoechogene, scharf begrenzte Knoten, der größte mit einem Durchmesser von 1–3 cm. Es zeigte sich keine intrahepatische Gallengangdilatation. Die Milz war vergrößert (14 cm, Normwert: < 12 cm). Im Milzparenchym waren multiple kleine, hypoechogene Knoten verstreut. Kontrastmittelverstärkte Computertomographie (Abbildung 1)1) und Positronen-Emissions-Tomographie-Computertomographie (PET-CT) (Abbildung 2Die Untersuchung zeigte eine Hepatosplenomegalie mit multiplen hypodensen Knoten in Leber und Milz. Es bestand eine ausgedehnte retroperitoneale und mesenteriale Lymphadenopathie. Eine hohe Fluorodeoxyglucose-Aufnahme wurde in diskreten und konglomerierten multiplen zervikalen, mediastinalen, periportalen, portokavalen, gastrohepatischen, aortokavalen, peripankreatischen, retrokavalen, paraaortalen und mesenterialen Lymphknoten beobachtet; der größte maß ca. 3,7 × 1,9 cm. Eine diffuse Fluorodeoxyglucose-Aufnahme zeigte sich auch in einer leichten bis mittelschweren Splenomegalie, die wahrscheinlich auf extralymphatische Fernmetastasen zurückzuführen ist (SUV_{max} 8,0 [maximaler standardisierter Aufnahmewert]). (Abbildung)3Die CT- und PET-CT-Untersuchungen deuteten wahrscheinlich auf ein metabolisch aktives Lymphom hin. Es wurde eine endosonographisch gesteuerte abdominale Lymphknotenbiopsie durchgeführt, die auf eine granulomatöse Lymphadenitis hindeutete.

Aufgrund der unklaren Befundlage konnte eine Malignität nicht ausgeschlossen werden. Daher wurde bei der Patientin eine diagnostische Laparoskopie durchgeführt, bei der periportale und

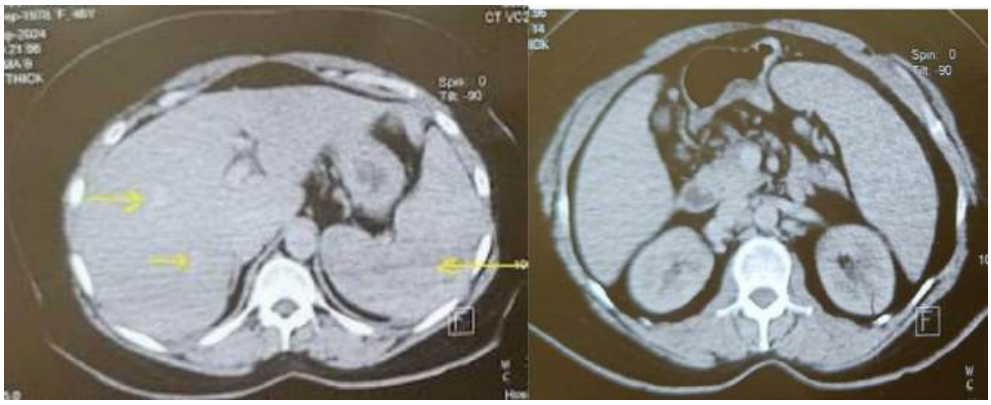

ABBILDUNG 1 | Querschnitt im CT, der knotige Makroablagerungen über Leber und Milz sowie eine abdominale Lymphadenopathie zeigt (gelbe Pfeile: Knoten sind im PET-CT besser zu erkennen).

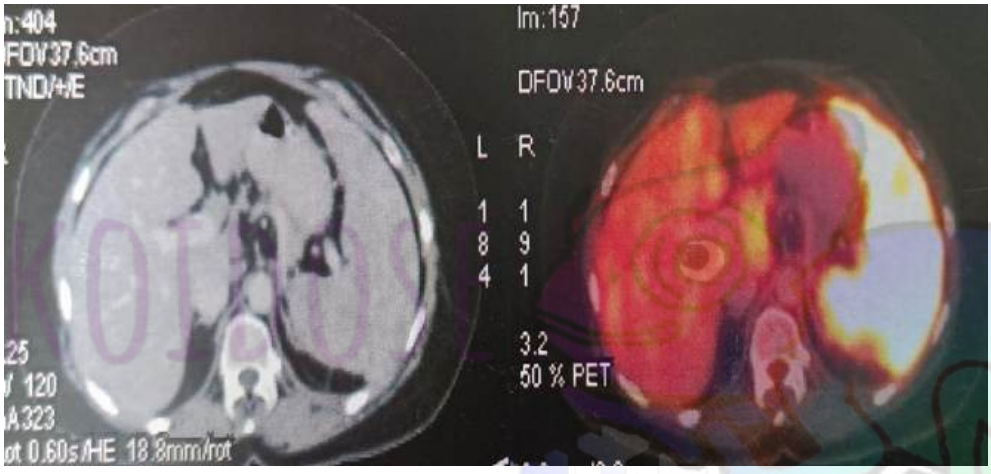

ABBILDUNG 2 | Querschnitt im PET-CT zeigt eine erhöhte FDG-Aufnahme in Leber, Milz und mehreren abdominopelvinen Lymphknoten.

ABBILDUNG 3 | Koronarschnitt im PET-CT zeigt eine erhöhte FDG-Aufnahme in Leber, Milz sowie in periportalen, perihepatischen und paraaortalen Lymphknoten.

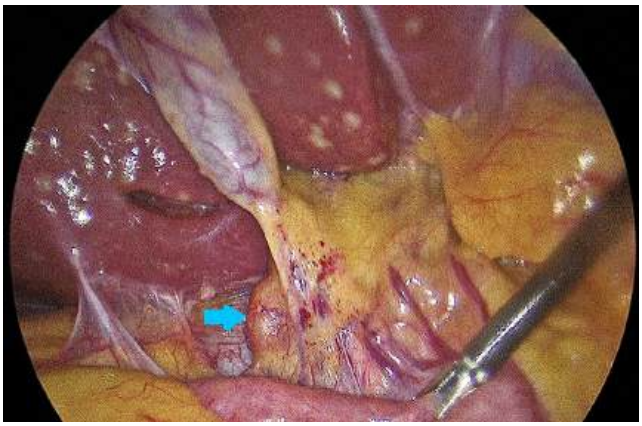

ABBILDUNG 4 | Multiple Knoten über der Leber und dem parietalen Peritoneum mit vergrößerten periportalen Lymphknoten (blauer Pfeil).

Es erfolgte eine peripankreatische Lymphknotenentnahme mit Leberbiopsie und Entnahme von Proben aus Peritonealknoten. Intraoperativ wurden multiple flache, gelbliche, knotige Leber- und Milzläsionen mit einem Durchmesser von 1 cm bis maximal 4 cm identifiziert. Zusätzlich fanden sich kleine, punktförmige, wachsartige Knötchen über dem parietalen Peritoneum sowie multiple vergrößerte periportale und peripankreatische Lymphknoten (Abbildungen).4 Und5Der histopathologische Befund zeigte granulomatöse Läsionen mit zahlreichen epitheloiden Zellen und Lymphozytenansammlungen; vereinzelt wurden Asteroidenkörperchen beobachtet. Es fanden sich nicht-verkäsende Granulome, die negativ auf säurefeste Stäbchen getestet wurden. Die Befunde sprachen für eine abdominale Sarkoidose (Abbildung 1).6).

5 | Ergebnis/Behandlung

Aufgrund des Verdachts auf eine granulomatöse Erkrankung und zum Ausschluss einer Tuberkulose wurden die Serum-ACE-Werte bestimmt. Diese waren erhöht (>140 mmol/l), was den Verdacht auf Sarkoidose verstärkte. Die beobachtete Anämie war wahrscheinlich Folge des chronischen Entzündungsprozesses im Rahmen der Sarkoidose und nicht auf eine Knochenmarkbeteiligung zurückzuführen, was durch das Fehlen anderer Zytopenien und den normozytären, normochromen Charakter der Anämie belegt wurde. Der postoperative Verlauf war unauffällig. Die Patientin erhielt zunächst 70 mg Kortikosteroid täglich über 8 Wochen, die Dosis wurde anschließend über 4 Monate auf 30 mg täglich reduziert (monatliche Reduktion um 10 mg/Tag). Die Patientin wurde entlassen und engmaschig nachbeobachtet. Ihr Zustand hat sich symptomatisch gebessert, und sie ist wohlauf. Die Serum-ACE-Werte sanken innerhalb von 3 Monaten von >140 auf 34 mmol/l.

6 | Diskussion

Sarkoidose ist eine chronische Entzündungskrankheit, die mehrere Organsysteme betreffen kann und deren Ursache noch nicht vollständig geklärt ist. Sie ist definiert durch die Bildung nicht-verkäsender Granulome – Ansammlungen von Immunzellen – in verschiedenen Geweben und wird diagnostiziert, nachdem andere granulomatöse Erkrankungen wie Tuberkulose, Pilzinfektionen und Autoimmunerkrankungen ausgeschlossen wurden.8Die Prävalenz der Sarkoidose variiert stark zwischen verschiedenen Bevölkerungsgruppen; die globalen Raten werden auf 2 bis 60 Fälle pro 100.000 Einwohner geschätzt.9Die Krankheit wird am häufigsten bei Erwachsenen im Alter von … festgestellt.

ABBILDUNG 5 | Multiple Makronoduli sind über Leber und Milz sichtbar.

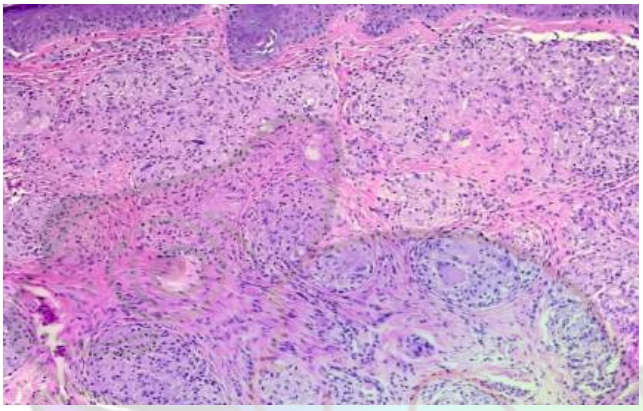

ABBILDUNG 6 | HPE-Präparat mit Granulom und epitheloiden Zellen, umgeben von Lymphozyten (H&E ×100).

20–40 Jahre. Hinsichtlich der Geschlechterverteilung zeigen Studien gemischte Ergebnisse: Einige berichten von einem leichten Überwiegen der Frauen, während andere – je nach untersuchter Population – keinen signifikanten Geschlechterunterschied oder sogar ein leichtes Überwiegen der Männer feststellen.5].

Eine Beteiligung außerhalb der Lunge wird bei 25–50 % der Patienten berichtet [10], und der Bauchraum ist einer der häufigsten extrapulmonalen Manifestationsorte. Bei Patienten mit extrapulmonaler Beteiligung treten abdominale Manifestationen in einem signifikanten Anteil der Fälle auf. Leber und Milz sind die häufigsten abdominalen Manifestationsorte, wobei eine Leberbeteiligung in 50–80 % der Fälle und eine Milzbeteiligung in 40–80 % der Fälle vorkommt. Eine Lymphknotenbeteiligung findet sich bei etwa 30 % der Patienten, eine Nierenbeteiligung ist seltener. Diese Prozentsätze variieren erheblich zwischen Autopsiebefunden und klinischen Manifestationen, wobei Autopsiestudien typischerweise höhere Beteiligungsraten zeigen als die klinisch manifeste Erkrankung [11].

Die Sarkoidose betrifft am häufigsten die Lunge, wobei etwa 90 % der Patienten eine Lungenbeteiligung aufweisen, sowie das Lymphsystem, das in etwa 30 % der Fälle betroffen ist. Die kardiopulmonale Beteiligung ist die Haupttodesursache.11Die abdominale Sarkoidose ist relativ selten und verläuft typischerweise symptomlos, was die Diagnose erschwert. Ihr klinisches Bild und die bildgebenden Befunde sind oft unspezifisch und können denen von Krebserkrankungen oder Infektionskrankheiten ähneln. Diese diagnostische Herausforderung ist in Regionen mit hoher Tuberkuloseprävalenz besonders groß.

Überlappende Merkmale. Leber und Milz sind die am häufigsten betroffenen Bauchorgane und können knotige Läsionen entwickeln. Beim Vergleich der Lymphknotengrößen sind die bei Sarkoidose gefundenen im Allgemeinen kleiner als die bei Lymphomen (durchschnittlich 2,6 ± 1,7 cm bei Sarkoidose gegenüber 8,0 ± 5,5 cm bei Lymphomen), obwohl in einigen Fällen sarkoidosebedingte Lymphknoten bis zu 7,5 cm groß sein können.2].

Zu den klinischen Anzeichen einer abdominalen Sarkoidose können eine Vergrößerung der Leber, anhaltende Müdigkeit, Beschwerden oder Schmerzen im rechten Oberbauch, manchmal begleitet von Juckreiz (in etwa 5–15 % der Fälle), sowie Fieber, Gelbsucht und, seltener, Gewichtsverlust (bei weniger als 5 % der Patienten) gehören.12Eine Milzbeteiligung wird typischerweise eher durch bildgebende Verfahren als durch Symptome oder Laborbefunde festgestellt und tritt ähnlich häufig auf wie eine Leberbeteiligung. Einige Patienten können allgemeine Symptome und eine deutliche Milzvergrößerung aufweisen, die in bis zu 6 % der Fälle beobachtet wird.13Eine Vergrößerung der abdominalen Lymphknoten findet sich bei etwa 30 % der Patienten mit Sarkoidose, am häufigsten in Bereichen wie dem Leberhilus, der paraaortalen und der Truncus coeliacus-Region, um die Iliakalgefäße herum oder im Mesenterium. Diese Lymphknoten stellen sich in der Bildgebung in der Regel als hypodense Läsionen dar und haben üblicherweise einen Durchmesser zwischen 1 und 2 cm. In bis zu 10 % der Fälle können die Lymphknoten einen Durchmesser von über 2 cm aufweisen, was die Unterscheidung zwischen Sarkoidose und malignen Erkrankungen wie Lymphomen erschweren kann.2].

Der Verdacht auf eine Leberbeteiligung bei Sarkoidose kann sich ergeben, wenn Laboruntersuchungen auffällige Befunde zeigen. Insbesondere erhöhte Werte der alkalischen Phosphatase und der Gamma-Glutamyltransferase sind häufig mit Cholestase und hepatischer Sarkoidose assoziiert und können wichtige Hinweise auf eine Leberbeteiligung liefern. Leichte Erhöhungen der Alanin-Aminotransferase (ALT) und der Aspartat-Aminotransferase (AST) werden ebenfalls beobachtet und treten bei etwa der Hälfte der asymptomatischen Patienten mit hepatischer Sarkoidose auf. Darüber hinaus ist eine Hyperglobulinämie ein häufiger Befund bei diesen Patienten. Die Serumkonzentration des Angiotensin-Converting-Enzyms (ACE) ist bei einem erheblichen Anteil der Patienten mit aktiver Sarkoidose erhöht – in bis zu 60–80 % der Fälle –, jedoch seltener bei chronischen Verläufen oder bei Patienten unter Kortikosteroidtherapie. Ein normaler ACE-Wert schließt die Diagnose zwar nicht aus, ein erhöhter ACE-Wert kann jedoch, zusammen mit klinischen und laborchemischen Befunden, zur Differenzierung der Sarkoidose von anderen granulomatösen Erkrankungen beitragen.14, 15Leberanomalien werden bei etwa 50 % der Patienten mittels CT oder Ultraschall festgestellt, wobei hypodense Knoten (5 %–35 %) und Hepatomegalie (8 %–18 %) die häufigsten Befunde sind.15, 16Eine Milzbeteiligung kann sich in bis zu 15 % der Abdomen-CT-Untersuchungen als Vergrößerung oder Knoten (> 1 cm) manifestieren, die häufig als unregelmäßige, hypodense Läsionen mit der Tendenz zur Konfluenz erscheinen. Verkalkungen (punktförmig oder scharf begrenzt) werden in 16 % der Fälle beobachtet. MRT und 18F-FDG-PET/CT bieten eine überlegene Auflösung zur Identifizierung von Leber- und Milzknoten, die typischerweise in der T2-gewichteten MRT hypointens erscheinen und eine variable FDG-Aufnahme aufweisen. Die FDG-Aufnahme bei Sarkoidose ist sowohl hinsichtlich Intensität als auch Muster unspezifisch, und eine ausgeprägte FDG-Aufnahme in Lymphknoten und parenchymatösen Organen kann Malignome, insbesondere Lymphome und diffuse Metastasen, vortäuschen. Trotz dieser Unspezifität kann die FDG-Aufnahme unter Sarkoidose-Therapie abnehmen, und die PET kann zur Überwachung des Therapieerfolgs hilfreich sein.17].

Früher erforderte die Gewinnung von Gewebeproben bei Patienten mit mesenterialer oder retroperitonealer Lymphadenopathie einen offenen chirurgischen Eingriff (Laparotomie). Heute hat sich die Laparoskopie als wertvolle Alternative etabliert. Sie bietet ein minimalinvasives Verfahren, das die Risiken und die Erholungszeit im Vergleich zu einer offenen Operation reduziert. Die Laparoskopie ermöglicht die direkte Visualisierung und Probenentnahme von abdominalen Lymphknoten und Organen und ist daher besonders nützlich, wenn Nadelbiopsien kein eindeutiges Ergebnis liefern oder nicht durchführbar sind. Fallberichte belegen den Nutzen der Laparoskopie bei der Differenzierung der Sarkoidose von anderen schweren Erkrankungen. So wurde beispielsweise bei einem Patienten mit peritonealen Knoten, die zunächst für Metastasen eines Krebsleidens gehalten wurden, schließlich durch eine laparoskopische Biopsie eine Sarkoidose diagnostiziert.18Ebenso bot die laparoskopische Splenektomie in Fällen von isolierter Milzsarkoidose, in denen bildgebende Verfahren nicht zwischen Sarkoidose und anderen Erkrankungen unterscheiden konnten, sowohl diagnostische Klarheit als auch eine minimalinvasive Behandlungsoption.19].

Der vorliegende Fall unterstreicht die Bedeutung der diagnostischen Laparoskopie bei der Beurteilung intraabdomineller Läsionen. Dieses Verfahren ist sowohl effektiv als auch sicher zur Gewinnung von Gewebeproben, wenn nichtinvasive Methoden keine Diagnose ermöglichen. Zusammenfassend bietet die Laparoskopie eine minimalinvasive und zuverlässige Methode zur Diagnose und Behandlung der abdominalen Sarkoidose und ist besonders wertvoll, wenn weniger invasive Untersuchungen keine eindeutigen Ergebnisse liefern oder ein therapeutischer Eingriff erforderlich ist.

7 | Schlussfolgerung

Die isolierte abdominale Sarkoidose manifestiert sich häufig mit unspezifischen Symptomen, was die Diagnose erschwert. Ihre klinischen und radiologischen Merkmale sind nicht spezifisch und können neoplastische oder infektiöse Erkrankungen imitieren. Die abdominale Sarkoidose erfordert einen multidisziplinären Ansatz, um die diagnostischen und therapeutischen Herausforderungen zu bewältigen. Die Laparoskopie hat sich als minimalinvasives Verfahren zur Gewinnung einer definitiven histopathologischen Diagnose etabliert und die Morbidität offener Operationen weiter reduziert. Sie ermöglicht zudem den Zugang zu Bereichen, die mit einer Nadelbiopsie nicht erreichbar waren. Dieser Fallbericht verdeutlicht die zentrale Rolle der laparoskopischen Chirurgie bei der Diagnose der abdominalen Sarkoidose und unterstreicht die Bedeutung einer individualisierten Patientenversorgung.

Autorenbeiträge

Lovenish Bains: Konzeption, formale Analyse, Methodik, Projektverwaltung, Ressourcen, Überwachung, Validierung, Visualisierung, Schreiben – Überprüfung und Bearbeitung.**Nidhi Paswan:**Konzeption, Datenaufbereitung, formale Analyse, Untersuchung, Methodik, Verfassen des Originalentwurfs, Überarbeitung und Redaktion.**Soukat Ali Khan:** Datenaufbereitung, Recherche, Methodik, Ressourcen, Validierung, Schreiben – Überprüfung und Bearbeitung.**Shramana Mandal:**Ermittlung, Ressourcen.

Danksagungen

Die Autoren haben nichts zu berichten.

Finanzierung

Die Autoren haben nichts zu berichten.

Ethikerklärung

Die Autoren haben nichts zu berichten.

Zustimmung

Die schriftliche Einwilligung des Patienten zur Veröffentlichung dieses Fallberichts sowie der zugehörigen Bilder liegt vor. Eine Kopie der Einwilligungserklärung kann vom Chefredakteur dieser Zeitschrift eingesehen werden.

Interessenkonflikte

Die Autoren erklären, dass keine Interessenkonflikte bestehen.

Datenverfügbarkeitserklärung

Alle im Rahmen dieser Studie generierten oder analysierten Daten sind in diesem veröffentlichten Artikel enthalten.

Referenzen

1. MA Judson, U. Costabel, M. Drent, et al., „Das WASOG-Instrument zur Beurteilung der Organe bei Sarkoidose: Eine Aktualisierung eines früheren klinischen Instruments“, *Sarkoidose, Vaskulitis und diffuse Lungenerkrankungen* 31, Nr. 1 (2014): 19–27.

2. DM Warshauer, JK Lee, MA Mauro, et al., „Bildgebende Manifestationen der abdominalen Sarkoidose“, *Amerikanische Zeitschrift für Röntgenologie* 182, Nr. 1 (2004): 15–28.

3. MS Chesnutt, AH Gifford und TJ Prendergast, „Lungenerkrankungen“, in *Aktuelle medizinische Diagnose und Behandlung*, 49. Aufl., hrsg. von SJ McPhee, MA Papadakis und LM Tierney (McGraw-Hill, 2010).

4. MC Iannuzzi, BA Rybicki und AS Teirstein, „Sarkoidose“, *New England Journal of Medicine* 357, Nr. 21 (2007): 2153–2165.

5. EV Arkema, J. Grunewald, S. Kullberg, A. Eklund und J. Askling, „Sarkoidose Inzidenz und Prävalenz: Eine landesweite registerbasierte Bewertung in Schweden“, *Europäische Zeitschrift für Atemwegserkrankungen* 48 (2016): 1690–1699.

6. RP Baughman, S. Field, U. Costabel, et al., „Sarkoidose in Amerika. Analyse basierend auf der Inanspruchnahme von Gesundheitsleistungen“, *Annalen der amerikanischen Thoraxgesellschaft* 13 (2016): 1244–1252.

7. SK Gupta, K. Mitra, S. Chatterjee und SC Chakravarty, „Sarkoidose in Indien“, *Britisches Journal für Brustkrankheiten* 79, Nr. 3 (1985): 275–283.

8. LS Newman, CS Rose, EA Bresnitz, et al., „Eine Fall-Kontroll-Ätiologiestudie zur Sarkoidose: Umweltbedingte und berufsbedingte Risikofaktoren“, *Amerikanisches Journal für Atemwegs- und Intensivmedizin* 160, Nr. 4 (2004): 1324–1330.

9. P. Sève, Y. Pacheco, F. Durupt, et al., „Sarkoidose: Ein klinischer Überblick von den Symptomen bis zur Diagnose“, *Zellen* 10, Nr. 4 (2021): 766.

10. RL Mostard, S. Vöö, MJ van Kroonenburgh, et al., „Beurteilung der Entzündungsaktivität mittels F18 FDG-PET/CT bei persistierender symptomatischer Sarkoidose“, *Atemwegsmedizin* 105, Nr. 12 (2011): 1917–1924.

11. NS Gezer, I. Başara, C. Altay, et al., „Abdominale Sarkoidose: Ergebnisse der Schnittbildgebung“, *Diagnostische und interventionelle Radiologie* 21, Nr. 2 (2015): 111–117.

12. KL MacArthur, F. Forouhar und GY Wu, „Intraabdominale Komplikationen der Sarkoidose“, *Zeitschrift der Formosan Medical Association* 109, Nr. 7 (2010): 484–492.

13. AR Britt, IR Francis, GM Glazer und JH Ellis, „Sarkoidose: Abdominale Manifestationen in der CT“, *Radiologie* 178, Nr. 1 (1991): 91–94.

14. SJ Deutch, MA Sandler und LB Tankanow, „Abdominale Lymphadenopathie bei Sarkoidose“, *Zeitschrift für Ultraschall in der Medizin* 6, Nr. 5 (1987): 237–242.

15. SJ Folz, CD Johnson und SJ Swensen, „Abdominale Manifestationen der Sarkoidose in CT-Studien“, *Zeitschrift für computergestützte Tomographie* 19, Nr. 4 (1995): 573–579.

16. NS Gezer, I. Başara, C. Altay, et al., „Abdominale Sarkoidose: Befunde der Schnittbildgebung“, *Diagnostische und interventionelle Radiologie* 21, Nr. 2 (2015): 111–117, https://doi.org/10.5152/dir.2014.14210 Die

17. JJ Braun, R. Kessler, A. Constantinesco und A. Imperiale, „18F-FDG PET/CT in der Sarkoidose-Behandlung: Übersicht und Bericht über 20 Fälle“, *Europäisches Journal für Nuklearmedizin und Molekulare Bildgebung* 35, Nr. 8 (2008): 1537–1543.

18. WS Roh, S. Lee, JH Park und J. Kang, „Abdominale Sarkoidose, die eine Peritonealkarzinose vortäuscht“, *Ann Coloproctol* 34, Nr. 2 (2018): 101–105.

19. M. Mikamori, M. Tanemura, K. Furukawa, et al., „Laparoskopische Splenektomie bei isolierter Splenarkoidose: Ein Fallbericht“, *Internationales Journal für chirurgische Fallberichte* 60 (2019): 79–81.