frontiers | Frontiers in Medicine

TYPE Review
PUBLISHED 27 November 2025
DOI 10.3389/fmed.2025.1666973

Check for updates

OPEN ACCESS

EDITED BY
Yoshinobu Eishi,
Tokyo Medical and Dental University, Japan

REVIEWED BY
Yasuo Shimizu,
Dokkyo Medical University School of Medicine, Japan
Likhita Shaik,
University of Iowa Sleep Disorders Center, United States

*CORRESPONDENCE
Tamiko Takemura
✉ tamikobyori@gmail.com

RECEIVED 16 July 2025
REVISED 29 October 2025
ACCEPTED 13 November 2025
PUBLISHED 27 November 2025

CITATION
Takemura T (2025) Pathological diversity of pulmonary sarcoidosis.
Front. Med. 12:1666973.
doi: 10.3389/fmed.2025.1666973

COPYRIGHT
© 2025 Takemura. This is an open-access article distributed under the terms of the Creative Commons Attribution License (CC BY). The use, distribution or reproduction in other forums is permitted, provided the original author(s) and the copyright owner(s) are credited and that the original publication in this journal is cited, in accordance with accepted academic practice. No use, distribution or reproduction is permitted which does not comply with these terms.

Pathological diversity of pulmonary sarcoidosis

Tamiko Takemura*

Department of Pathology, Kanagawa Cardiovascular and Respiratory Center, Yokohama, Kanagawa, Japan

Sarcoidosis is a multisystem disease characterized histologically by the presence of non-caseating epithelioid cell granulomas. Although the etiology of sarcoidosis remains uncertain, *Cutibacterium acnes* (formerly known as *Propionibacterium acnes*) and mycobacteria are considered putative pathogenic antigens in sarcoidosis. Sarcoidosis must be differentiated from a variety of granulomatous diseases of the lung. The granulomas in pulmonary sarcoidosis are frequently located in the broncho-vascular bundles, interlobular septa, and alveoli, and there is frequent vascular involvement in the form of granulomatous angiitis. While most granulomas may spontaneously or with treatment disappear, some along the broncho-vascular bundles and interlobular septa often become fibrotic. In the chronic fibrotic stage, the upper lobes of the lungs become scarred and contracted, with fibrous bands seen between the hilar regions and pleura. Cystic changes and, occasionally, honeycombing are seen in the lung. Granulomatous vascular involvement is frequently seen in the lung. The microangiopathy of sarcoidosis is characterized by endothelial injury and multilamellation of the basement membrane of microvessels and has been observed electron microscopically in the heart, lung, eye, and skin specimens. The pathogenetic correlation between granulomas and microangiopathy remains to be resolved.

KEYWORDS

sarcoidosis, lung, epithelioid cell granuloma, fibrosis, granulomatous angiitis, pathology

1 Introduction

Sarcoidosis is a multisystem disease that affects multiple organs and is characterized by non-caseating epithelioid cell granulomas in the affected organs (1). The precise etiology of sarcoidosis remains unknown, and many pathogens, including mycobacteria, have been implicated over the years.

In Japan, *Cutibacterium acnes* (formerly known as *Propionibacterium acnes*) is the only bacterium that has consistently been isolated from sarcoid lesions (2), and its presence has been confirmed by molecular studies, including PCR and *in situ* hybridization (3–5). Negi et al. (6) demonstrated the localization of *C. acnes* in granulomas, and Eishi (7) subsequently reviewed the etiologic link. However, outside of Japan, other microorganisms, including mycobacterial antigens, have also been implicated, and the etiology of sarcoidosis remained unresolved until date (8–11). Although the etiology of sarcoidosis remains unresolved until now, Sawahata et al. (12) recently reviewed latent microbial reactivation and immune dysregulation in sarcoidosis, focusing on *C. acnes*.

Sarcoidosis can affect multiple organs, including the lungs, lymph nodes, heart, eyes, and skin. Pulmonary involvement is of major clinical significance, as the lesions could progress to intractable fibrosis and cyst formation in the lungs. This review describes the pathological diversity of sarcoid lesions in the lungs, with particular emphasis on pulmonary fibrosis and vascular involvement, mainly based on autopsy of cases of Japanese patients with sarcoidosis.

2 Incidence and characterization of sarcoidosis in Japan

Ethnic differences are known to exist in the clinical features of sarcoidosis. Recent epidemiological surveys in Japan (13) have revealed that sarcoidosis occurs at an incidence of 1.01 per 100,000 population in Japan with a male-to-female ratio of 0.73:1.28. Morimoto reported a peak prevalence of sarcoidosis between 20 and 34 years of age in men and between 50 and 69 years of age in women (13). The organs most frequently affected, in addition to the lungs, are the eyes, skin, and heart. Sawahata et al. (14, 15) analyzed the relationship between the stage of illness based on diagnostic imaging findings and age and found that stage 1 or 2 predominantly occur in persons 45 years old or under and that stage 3 and 4 diseases predominantly occur in the elderly age group.

Iwai et al. (16, 17) investigated the autopsy findings of sarcoidosis in Japan between 1958 and 1989 and reported that both the distribution of granulomas in the body and the fatality rate tended to be higher among cases with cardiac sarcoidosis. Tachibana conducted autopsy investigations of sarcoidosis in patients who had died at 80 years later and reported that a high percentage of the patients had died from cardiac lesions (77%), and that malignant neoplasm was the most frequent cause of death after sarcoidosis in these patients (18).

3 Biopsy techniques for the diagnosis of pulmonary sarcoidosis

A Case-Controlled Etiologic Study of Sarcoidosis conducted in 2005 showed that biopsies of different sites of the body had been performed to make a definitive diagnosis of sarcoidosis (19). Biopsies within the thoracic cavity are the most frequently performed to identify non-caseating epithelioid cell granulomas. Since granulomas associated with various diseases can be detected in various organs, a differential diagnosis of sarcoidosis from other granulomatous diseases is necessary (20). The scalene lymph node biopsy was often used as a diagnostic procedure in the past, and then, the biopsy of the mediastinal lymph nodes by endobronchial ultrasound-guided transbronchial needle aspiration (EBUS-TBNA) has been often applied (21). Although granulomas can be identified and clearly diagnosed by EBUS-TBNA, evaluation of the entire lymph node structure is often difficult. At present, transbronchial lung biopsy and transbronchial lung cryobiopsy are the most frequently used procedures to diagnose pulmonary sarcoidosis (22).

4 Morphological characteristics of the granulomas

Granulomas in sarcoidosis are formed by the aggregation of macrophage-derived epithelioid cells as a result of a Th1 immune reaction induced by antigen presentation to T lymphocytes. This can be viewed as the morphological form of a host defense mechanism that isolates the body from the pathogens (11). Regulatory T cells and macrophages play a major role in granuloma formation (23, 24). Most of the granulomas in sarcoidosis consist of solitary granuloma measuring 200–300 μm in size or conglomerated ones composed of non-caseating epithelioid cells (25). Epithelioid cell granulomas are well demarcated from the surrounding tissues, and silver impregnation staining reveals argyrophilic fibers in a basket-like form. Well-developed subplasmalemmal linear densities are seen between adjacent epithelioid cells (Figure 1). The granulomas contain lymphocytes and Langhans giant cells in addition to epithelioid cells. CD4+ T lymphocytes are distributed within the granulomas, whereas CD8+ T lymphocytes are distributed at the margin of the granulomas. Granular substances have been detected in the sarcoid granulomas within the lung with the use of a monoclonal antibody to lipoteicoic acid of *C. acnes* (6, 7) (Figure 2).

4.1 Inclusion bodies in granulomas

The giant cells in sarcoid granulomas often contain inclusion bodies such as Schaumann bodies (conchoidal bodies) that measure 25–200 μm in size and possess a lamellar structure containing iron and calcium (Figure 3a). Schaumann bodies are very common in sarcoidosis, but they are also seen in the granulomas associated with tuberculosis, berylliosis, and occasionally, hypersensitivity pneumonitis. Asteroid bodies are star-shaped inclusion bodies noted within multinucleated giant cells that measure 5–30 μm in size and are arranged in a radiating manner; they are seen in 2–9% of all sarcoid granulomas (Figure 3b). Asteroid bodies are composed of ubiquitin and myelin sheath-like membranous material and can also be found in tuberculosis, histoplasmosis, lepromas, and foreign body granulomas (25).

4.2 Hyalinization and necrosis of granulomas

Most sarcoid granulomas regress spontaneously but persist in the form of hyalinized nodules (Figure 3c). The granulomas in sarcoidosis have generally been described as non-necrotic epithelioid cell granulomas, but necrosis within the granulomas of sarcoidosis has also been reported in approximately 3–30% of cases (25).

4.3 Fibrosis of granulomas

Most granulomas in sarcoidosis resolve when the antigen is eliminated. Some granulomas develop fibrosis, often with remaining giant cells and lymphocytes (Figure 3d). The process of fibrosis of granuloma in pulmonary sarcoidosis may be induced by a dysregulated immune response. Th1-mediated immune reaction results in activation of fibroblasts. Various fibrogenic cytokines, such as TGF-β, TNF-α, IL-1β, and IL-6, are derived from the constituent cells of granuloma, and they are considered to be fibrogenic factors (23, 26–29).

5 Distribution of sarcoid granulomas in the lung

The granulomas in pulmonary sarcoidosis are primarily distributed along the lymphatic vessels, namely in the bronchovascular bundles, bronchiolar walls, interlobular septa, and the pleura (Figure 4). Granulomas are also detected within the lymphatic vessels and in the alveoli. Analyses of transbronchial lung biopsy specimens have revealed that the granulomas in the lungs are predominantly

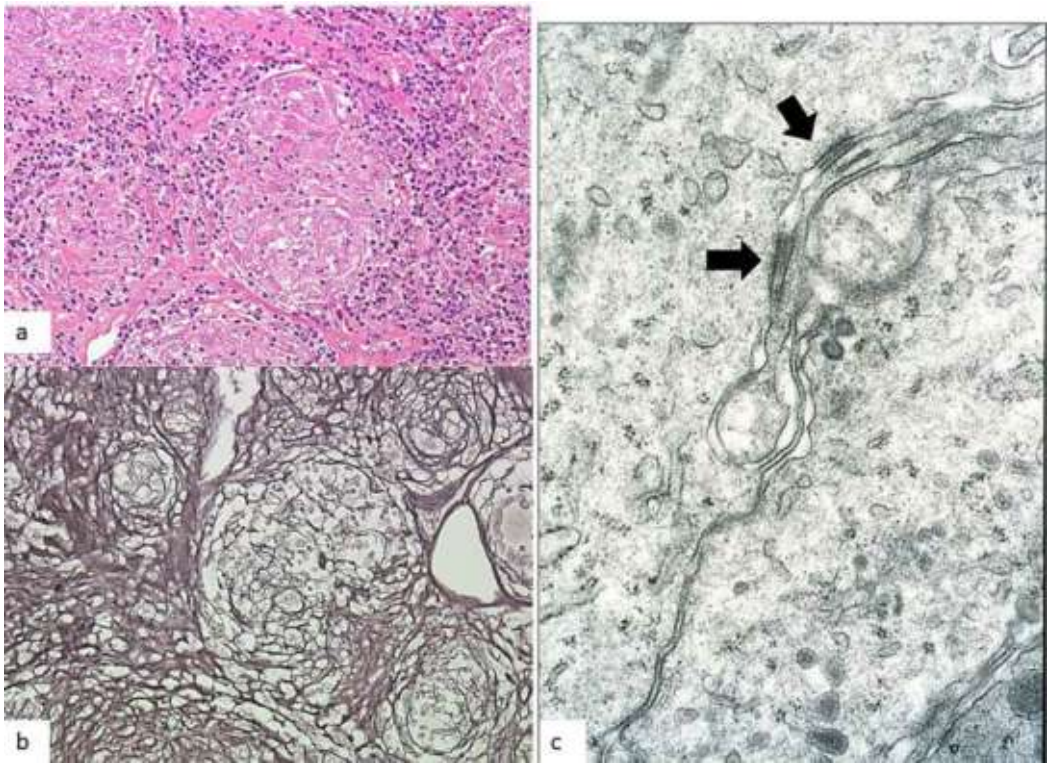

FIGURE 1
Epithelioid cell granuloma in the mediastinal lymph node in a case of sarcoidosis. **(a)** Epithelioid cell granuloma measuring 200 μm in diameter (hematoxylin–eosin stain, × 20). **(b)** Argyrophilic fibers encircling a granuloma in a basket-like form (silver impregnation stain, × 20). **(c)** Subplasmalemmal linear densities (arrows) are visible between adjacent epithelioid cells (transmission electron microscopy, × 10,000).

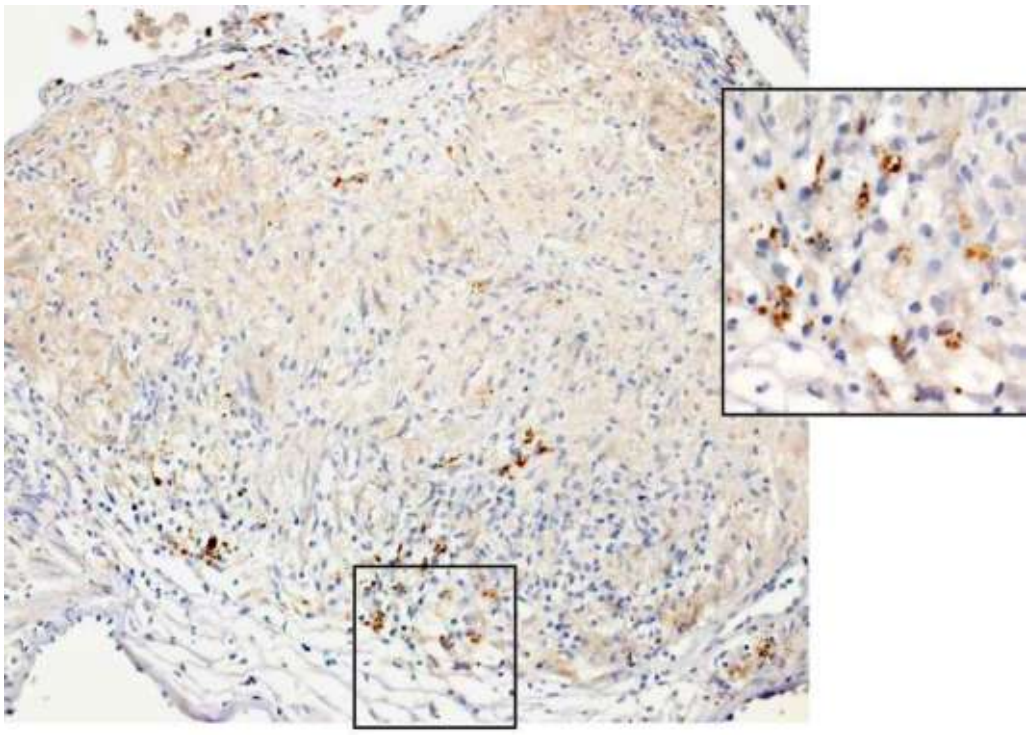

FIGURE 2
Non-caseating epithelioid cell granulomas in the lung that contain fine granular materials show positive immunohistochemical staining with a monoclonal antibody directed against lipoteicoic acid of *C. acnes* (immunohistochemistry × 20; Inset. × 40).

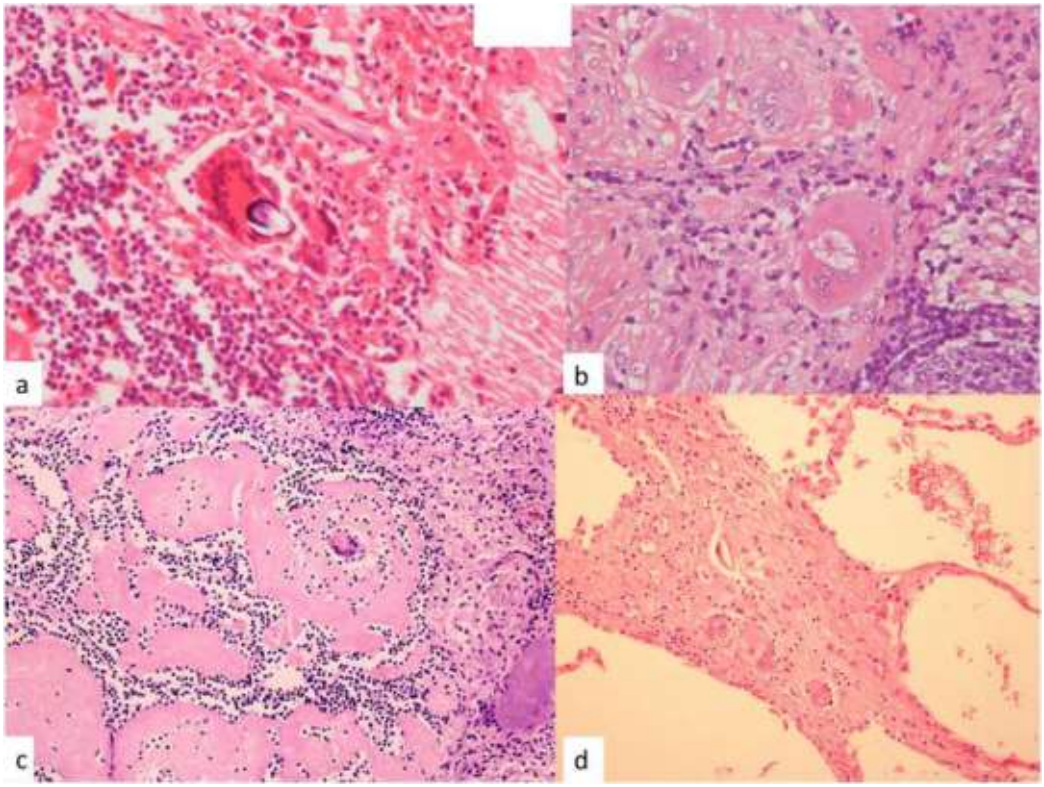

FIGURE 3
Variable morphologies of granulomas in the mediastinal lymph node and lung. **(a)** A giant cell with a Schaumann body in the mediastinal lymph node. (hematoxylin–eosin stain, × 40). **(b)** An asteroid body in a giant cell in an epithelioid cell granuloma. (Hematoxylin–eosin stain, × 40). **(c)** Hyalinization of granulomas with a multinucleated giant cell in the mediastinal lymph node. (Hematoxylin–eosin stain, × 10). **(d)** A fibrotic granuloma with a few giant cells in an alveolus. (Hematoxylin–eosin stain, × 20).

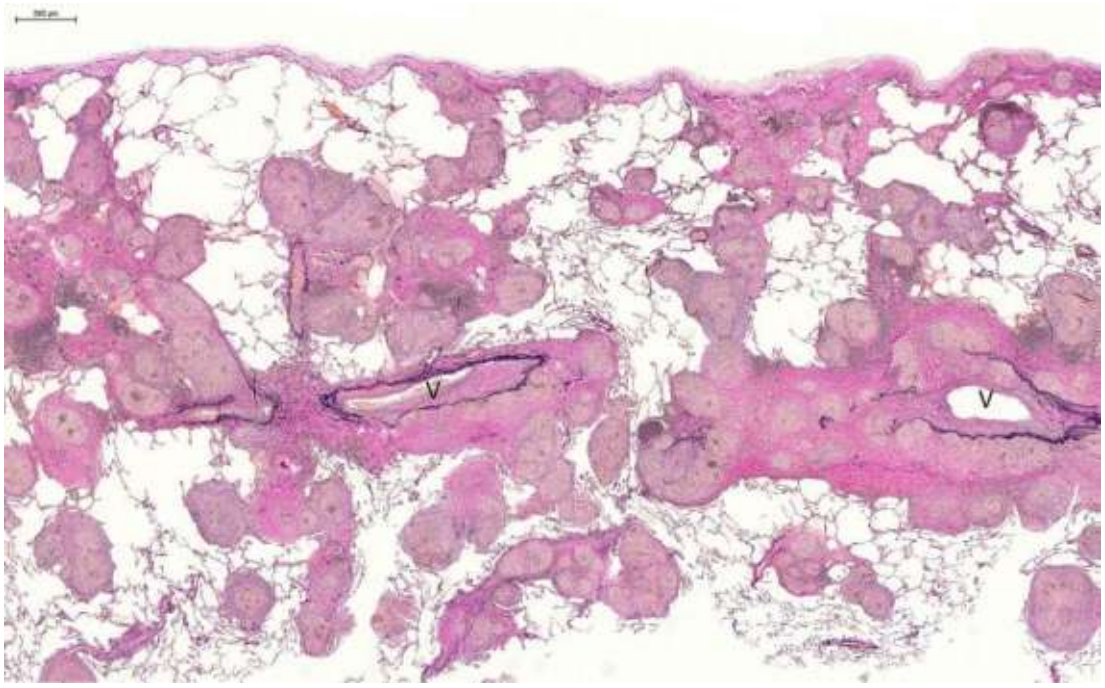

FIGURE 4
Characteristic distribution of granulomas in the lung, mainly in the interlobular septa, with vascular involvement (Elastica van Gieson stain, × 2.5). V, interlobular vein.

TABLE 1 Pathological features of the lung in 66 autopsy cases of sarcoidosis (32).

	Stellate fibrosis (%)	Band-like fibrosis (%)	Bronchovascular bundle fibrosis (%)	Collapse of bronchovascular bundle (%)	Upper lobe contraction (%)	Cavity (%)	Bulla (%)	Bronchiectasis (%)	Honeycombing (%)
Pulmonary sarcoidosis (n = 20)	19 (95)	17 (85)	16 (80)	14 (70)	13 (65)	9 (45) Aspergillus 8 (40)	11 (55)	13 (65)	10 (50)
Cardiac sarcoidosis (n = 31)	21 (68)	8 (26)	13 (42)	5 (16)	10 (32)	1 (3)	5 (16)	1 (3)	1 (3)
Neurosarcoidosis (n = 3)	3 (100)	0	3 (100)	2 (67)	2 (67)	0	0	0	1 (33)
Sarcoidosis without special organ involvement (n = 12)	8 (67)	3 (25)	6 (50)	4 (33)	1 (8)	0	0	1 (8)	1 (8)
Total 66 (female 45, male 21)	51 (77)	28 (42)	38 (58)	25 (38)	26 (39)	10 (15) Aspergillus 8 (12)	16 (24)	15 (23)	13 (20)

distributed in the upper lobes (30). In nodular sarcoidosis, granulomas involve the alveolar lumina and destroy the alveolar architecture, often leading to intense fibrosis. Moreover, the granulomas around the bronchovascular bundles sometimes compress the bronchial and bronchiolar tree and cause upper lobe collapse.

6 Fibrotic sequelae in pulmonary sarcoidosis

Akira et al. (31) conducted long-term follow-up computed tomography evaluation of pulmonary sarcoidosis and showed peribronchial conglomeration with shrinkage of the lung. We conducted a pathological investigation of the fibrosis pattern and remodeling of the lungs in 66 autopsy cases of sarcoidosis in Japan (32).

6.1 Histological patterns of fibrosis associated with granulomas in the lung

The histological patterns of fibrosis associated with granuloma formations and remodeling of the lungs in sarcoidosis are shown in Table 1 (32). Stellate fibrosis is the most frequent type of fibrosis that occurs after the subsidence of a granuloma. Stellate fibrosis primarily occurs at the sites of granulomas along the bronchioles and pulmonary arteries and is also seen in the alveolar ducts (Figure 5a). Stellate fibrosis is the type of fibrosis seen in 95% of cases of pulmonary sarcoidosis and in 77% of cases in which the sarcoidosis does not predominantly affect the lungs, i.e., cardiac cases or nervous system. Bronchovascular fibrosis is observed primarily along the bronchioles and pulmonary arteries (Figure 5b) and was seen in 85% of cases of pulmonary sarcoidosis. Thick band-like collapse fibrosis (Figure 5c) was observed in 70% of cases of pulmonary sarcoidosis.

6.2 Bronchovascular bundle fibrosis and its sequelae

Bronchovascular bundle fibrosis develops predominantly in the upper lobes, resulting in contraction of the upper lobes of the lungs. Sawahata et al. (33) recently reported characteristic central-peripheral fibrotic bands with upper lobe shrinkage in patients with long-standing sarcoidosis. Kawanobe et al. (34) also described central bronchial deformity on chest radiographs in pulmonary sarcoidosis as a crucial phenotype of upper lobe fibrotic changes. Upper lobe contraction has been estimated to occur in 65% of cases of pulmonary sarcoidosis and 32% of cases with cf. cardiac sarcoidosis. These cases present segmental bronchial stenosis secondary to hilar lymph node enlargement and bronchovascular bundle fibrosis (Figures 6a,b). Among the 13 cases of pulmonary sarcoidosis that presented with upper lobe contraction, 9 cases exhibited cavity formation as well. These nine cases were accompanied by *Aspergillus*. Cyst formation was noted in 11 cases (55%) of pulmonary sarcoidosis (Table 1). The cystic lesions are likely a result of check-valve mechanisms that develop as a result of advanced fibrosis of the wall of the proximal bronchi.

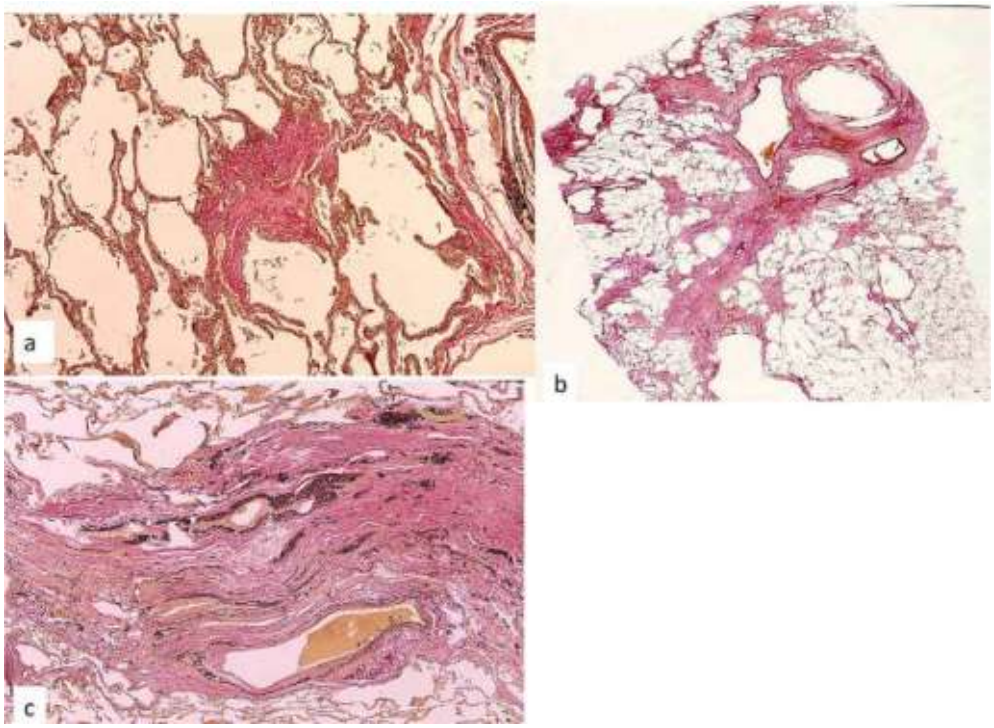

FIGURE 5
Fibrous sequelae of granulomas in the autopsied lung. **(a)** Stellate fibrosis at the respiratory bronchiole (Elastica van Gieson stain, × 5). **(b)** Bronchovascular fibrosis (Elastica van Gieson stain, × 1). **(c)** Collapse fibrosis along the bronchovascular bundle in the upper lobe (Elastica van Gieson stain, × 5).

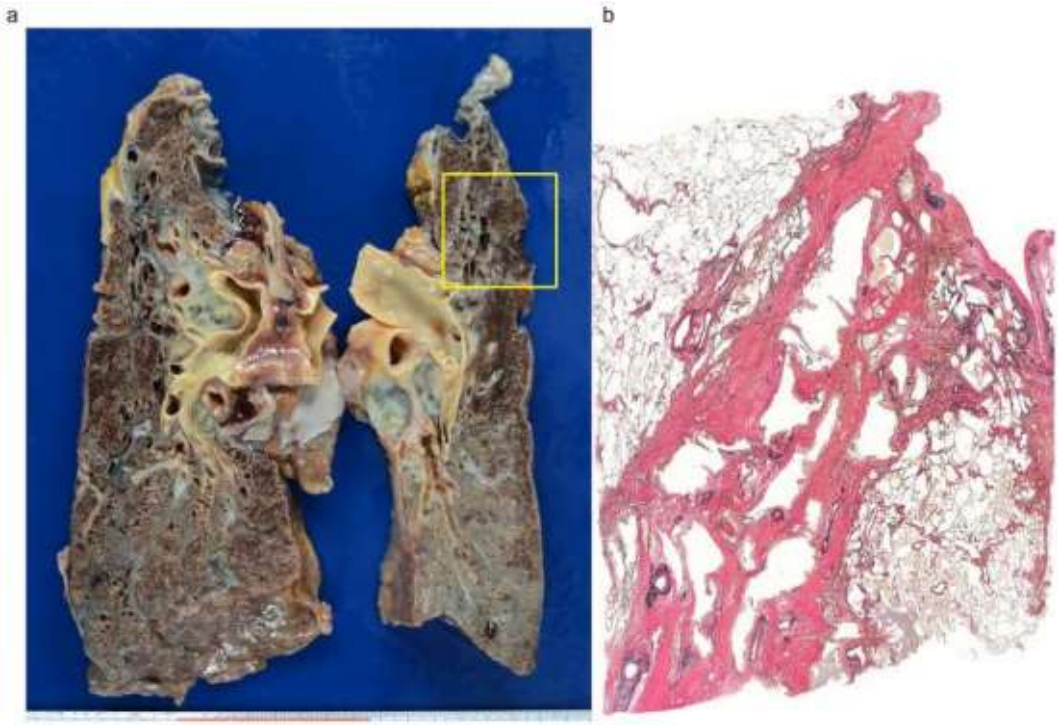

FIGURE 6
Upper lobe contraction in a 60-year-old man with a 40-year history of pulmonary sarcoidosis. **(a)** Marked bilateral shrinkage of the upper lobes with fibrous involvement of the hilar lymph nodes and bronchiolar dilatation. **(b)** Peribronchial dense fibrosis and dilatation of the bronchial lumina, extending from the hilar region to the pleura, indicated by the square in the left upper lobe (Elastica van Gieson, × 1).

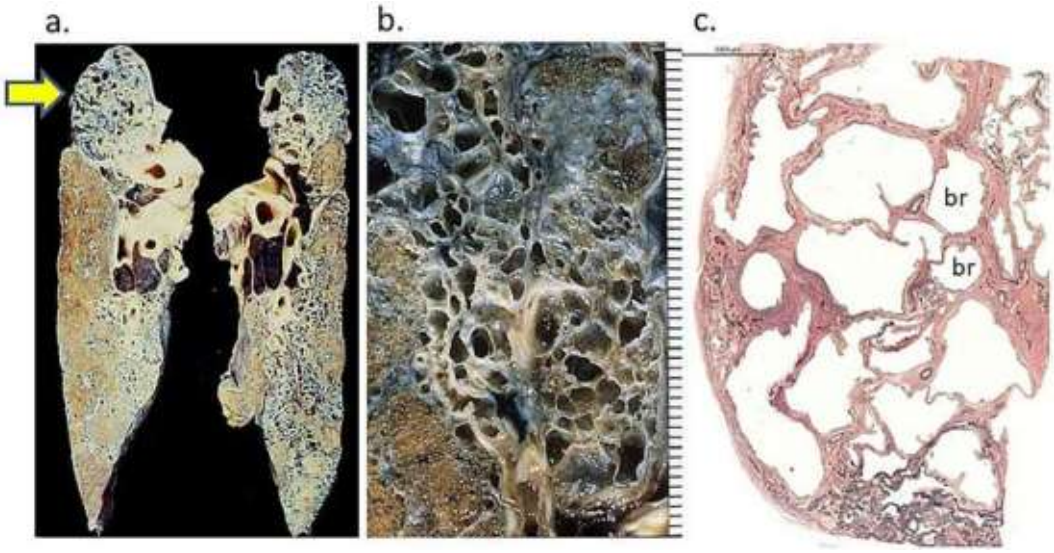

FIGURE 7
Bilateral upper lobe contraction with honeycomb-like lesion in a 40-year-old woman with a 27-year history of pulmonary sarcoidosis. **(a)** Honeycomb-like lesion involving almost the entire upper lobes bilaterally. **(b)** Close-up view of the right upper lobe showing a honeycomb-like appearance. **(c)** Pulmonary lobules containing irregularly sized cystic lesions, probably connected to the bronchioles but without perilobular alveolar collapse, different from the pattern of honeycombing observed in idiopathic pulmonary fibrosis (IPF)/usual interstitial pneumonia (UIP) (Elastica van Gieson stain, × 1.5).

6.3 Honeycomb lesions in pulmonary sarcoidosis

The honeycomb lesions in sarcoidosis are not confined to the lower lobe of the lung and often predominate in the upper lobe (Figures 7a,b) (35). Histologically, the normal alveolar architecture is lost, replaced by enlarged airspaces, connecting to bronchioles without the obviously collapsed perilobular alveoli, seen in usual interstitial pneumonia (UIP) (Figure 7c). However, Shigemitsu et al. reported (36, 37) some cases of pulmonary sarcoidosis showing honeycombing with fibroblastic foci in the lower lobe, resembling those of idiopathic pulmonary fibrosis.

Coexistence of sarcoidosis and interstitial pneumonia has been reported (38, 39). Tachibana also reported acute exacerbation occurring in cases with lower lung-dominant sarcoidosis (40).

7 Vascular involvement in pulmonary sarcoidosis

7.1 Granulomatous angiitis and its sequelae

Granulomatous vascular involvement is one of the characteristic lesions of pulmonary sarcoidosis (41, 42). Granulomatous angiitis associated with sarcoidosis is characterized by granuloma formation in the vascular wall with destruction of the elastic fibers and/or smooth muscles of the vascular wall; no neutrophil infiltration or necrosis is observed. Vascular involvement with granuloma formation has been observed in transbronchial lung biopsy specimens (30), as well as autopsy specimens (42). Granulomatous involvement and its sequelae extend from the larger blood vessels, namely the pulmonary arteries and veins in the hilar region to the smaller blood vessels throughout the lung, with particularly marked involvement of the interlobular veins and intralobular arteries (42) (Figure 8). Scarring of the vascular wall resulting from healing of granulomatous angiitis was often noted in autopsied lungs, without the regeneration of the elastic fibers and smooth muscles of the vascular wall destroyed by granuloma formation and prominent deposition of collagen fibers.

Pulmonary hypertension in sarcoidosis has been known as sarcoidosis-associated pulmonary hypertension (SAPH) and is an important complication of advanced sarcoidosis (43). SAPH may be induced by multifaceted causes, such as granulomatous angiitis, veno-occlusive disease, pulmonary embolism, interstitial lung disease, and extrapulmonary disease, including left ventricular systolic and diastolic dysfunction. Thus, the cases with granulomatous vascular involvement must be carefully followed up to develop into pulmonary hypertension.

7.2 Microangiopathy in sarcoidosis

Microangiopathy in sarcoidosis has been observed clinically in the form of vascular lesions in the ocular fundus, a hexagonal pattern of dilatation of the bronchial mucosal vessels, and Raynaud's phenomenon in the skin. Electron microscopic observations have revealed endothelial cell degeneration and multilayering of the basement membranes of small blood vessels (30, 44, 45) (Figure 9). Microangiopathic changes have been observed in the myocardium, skin, skeletal muscles, and bronchial mucosa in patients with sarcoidosis. In regard to the etiology of microangiopathy associated with sarcoidosis, it has been considered that vascular endothelial cell growth factors released from the constituent cells of granuloma and their receptors in the microcirculation system could be involved (46). However, further studies of microangiopathy are needed.

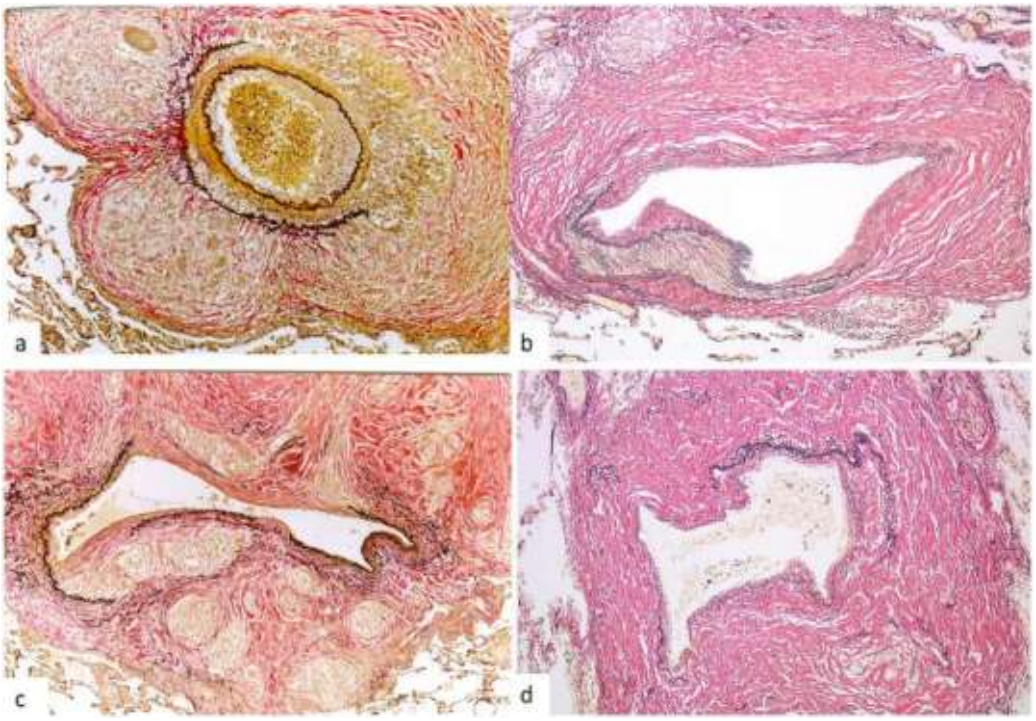

FIGURE 8
Granulomatous angiitis in pulmonary sarcoidosis. **(a)** Granulomatous involvement of a medium-sized pulmonary artery with destruction of the media and outer elastic lamina (Elastica van Gieson stain, × 10). **(b)** Scarred lesion resulting from granulomatous involvement of a pulmonary artery with dense deposition of collagen in the media and adventitia (Elastica van Gieson stain, × 10). **(c)** Granulomatous involvement of an interlobular vein with the destruction of the elastic lamina (Elastica van Gieson stain, × 10). **(d)** Scarring of an interlobular vein showing dense fibrosis in the venous wall and surrounding interstitium (Elastica van Gieson stain, × 10).

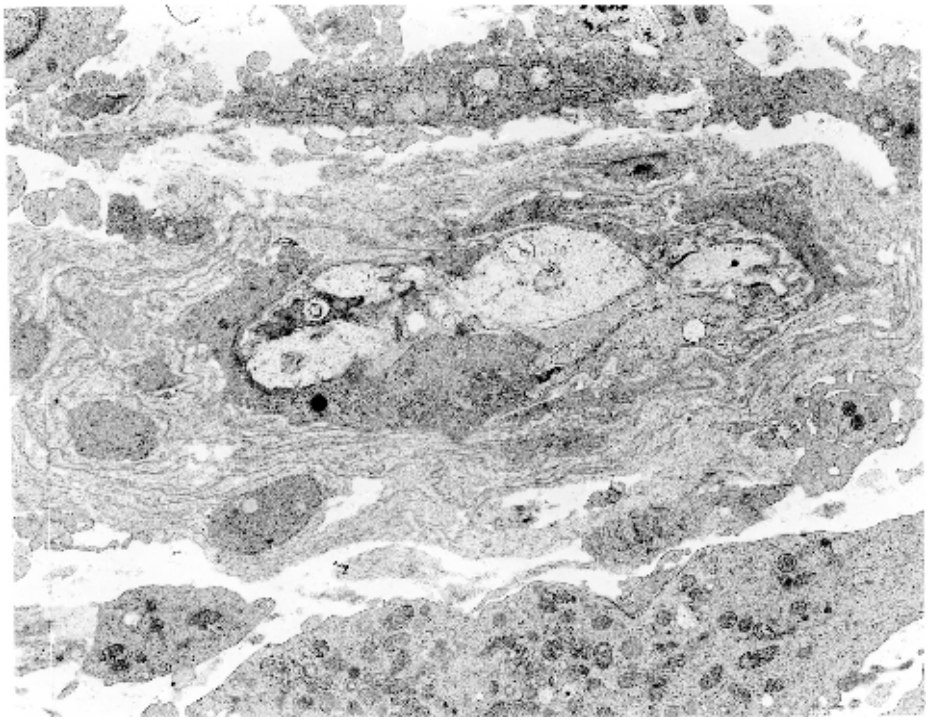

FIGURE 9
Microangiopathy of a capillary in the bronchial mucosa. Swelling of endothelial cells with multilayering of the basement membrane of a capillary in the bronchial mucosa (×10,000).

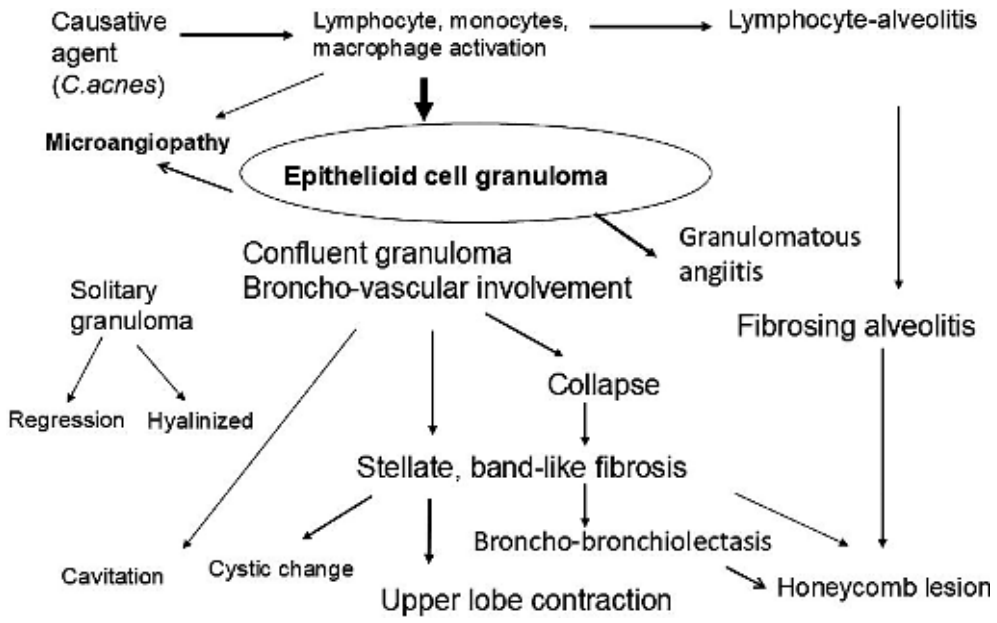

FIGURE 10
Sequelae of granuloma formation in pulmonary sarcoidosis. Some granulomas regress, while confluent granulomas involving the broncho-vascular bundles often progress to stellate or band-like fibrosis and collapse, resulting in bronchiectasis, upper lobe contraction, honeycombing, cyst formation, and cavitation.

8 Conclusion

I acknowledge that this pathological review of pulmonary sarcoidosis is limited to the Japanese patients, especially regarding the Japanese autopsy cases of sarcoidosis. In this paper, we have described the pathological features in the lung in patients with sarcoidosis, focusing on various fibrotic sequelae of epithelioid cell granulomas and remodeling of the lung. Granuloma-derived fibrosis predominantly involves the upper lobe bronchi from the hilar region to the pleura, resulting in upper lobe contraction and occasionally, formation of honeycomb-like lesions. Figure 10 shows a scheme of multifaceted pulmonary lesions derived from granulomas in sarcoidosis. Further research is necessary to resolve the process from granuloma to fibrosis and to prevent progressive fibrosis in pulmonary sarcoidosis.

Author contributions

TT: Writing – review & editing, Investigation, Writing – original draft.

Funding

The author(s) declare that no financial support was received for the research and/or publication of this article.

Conflict of interest

The author declares that the research was conducted in the absence of any commercial or financial relationships that could be construed as a potential conflict of interest.

Generative AI statement

The author declare that no Gen AI was used in the creation of this manuscript.

Any alternative text (alt text) provided alongside figures in this article has been generated by Frontiers with the support of artificial intelligence and reasonable efforts have been made to ensure accuracy, including review by the authors wherever possible. If you identify any issues, please contact us.

Publisher's note

All claims expressed in this article are solely those of the authors and do not necessarily represent those of their affiliated organizations, or those of the publisher, the editors and the reviewers. Any product that may be evaluated in this article, or claim that may be made by its manufacturer, is not guaranteed or endorsed by the publisher.

References

1. Hunninghake, GW, Costabel, U, Ando, M, Baughman, R, Cordier, JF, du Bois, R, et al. Statement on sarcoidosis. Joint statement of the American Thoracic Society (ATS) and the European respiratory society (ERS) and the world association of sarcoidosis and other granulomatous disorders (WASOG) adopted by the ATS board of directors and by the ERS executive committee, February 1999. *Am J Respir Crit Care Med.* (1999) 160:736–55. doi: 10.1164/ajrccm.160.2.ats4-99

2. Abe, C, Iwai, K, Mikami, R, and Hosoda, Y. Frequent isolation of *Propionibacterium acnes* from sarcoidosis lymph nodes. *Zentralbl Bakteriol Mikrobiol Hyg A*. (1984) 256:541–7. doi: 10.1016/s0174-3031(84)80032-3

3. Ishige, I, Usui, Y, Takemura, T, and Eishi, Y. Quantitative PCR of mycobacterium and propionibacterial DNA in lymph nodes of Japanese patients with sarcoidosis. *Lancet*. (1999) 354:120–3. doi: 10.1016/S0140-6736(98)12310-3

4. Eishi, Y, Suga, M, Ishige, I, Kobayashi, D, Yamada, T, Takemura, T, et al. Quantitative analysis of mycobacterial and propionibacterial DNA in lymph nodes of Japanese and European patients with sarcoidosis. *J Microbiol*. (2002) 40:198–204. doi: 10.1128/JCM.40.1.198-204.2002

5. Yamada, T, Eishi, Y, Ikeda, S, Ishige, I, Suzuki, T, Takemura, T, et al. In situ localization of *Propionibacterium acnes* DNA in lymph nodes from sarcoidosis patients by signal amplification with catalysed reporter deposition. *J Pathol*. (2002) 198:541–7. doi: 10.1002/path.1243

6. Negi, M, Takemura, T, Guzman, J, Uchida, K, Furukawa, A, Suzuki, Y, et al. Localization of *Propionibacterium acnes* in granulomas support a possible etiologic link between sarcoidosis and bacterium. *Mod Pathol*. (2012) 25:1284–97. doi: 10.1038/modpathol.2012.80

7. Eishi, Y. Etiologic aspect of sarcoidosis as an allergic endogenous infection caused by *Propionibacyerium acnes*. *Respir Investig*. (2013) 51:56–68. doi: 10.1155/2013/935289

8. Song, Z, Marzilli, L, Greenlee, BM, Chen, ES, Silver, RF, Askin, FB, et al. Mycobacterial catalases peroxidase is a tissue antigen and target of the adaptive immune response in systemic sarcoidosis. *J Exp Med*. (2005) 201:755–67. doi: 10.1084/jem.20040429

9. Dubaniewicz, A, Dubaniewicz-Wybieralska, M, Sternau, A, Zwolska, Z, Izycka-Swieszewska, E, Augustynowicz-Kopec, E, et al. *Mycobacterium tuberculosis* complex and mycobacterial heat shock proteins in lymph node tissue from patients with pulmonary sarcoidosis. *J Clin Microbiol*. (2006) 44:3448–51. doi: 10.1128/JCM.01433-06

10. Moller, DR. Potential etiologic agents in sarcoidosis. *Proc Am Thorac Soc*. (2007) 4:465–8. doi: 10.1513/pats.200608-155MS

11. Grunewald, J, Grutters, JC, Arkema, E, Arkema, EV, Saketkoo, LA, Moller, DR, et al. Sarcoidosis. *Nat Rev Dis Primers*. (2019) 5:45. doi: 10.1038/s41572-019-0096-x

12. Sawahata, M, Uchida, k, Furukawa, A, Eishi, Y, and Maemondo, M. Latent microbial reactivation and immune dysregulation in sarcoidosis; bridging pathogenesis and precision therapeutics. *Front Med*. (2025) 12:1625915. doi: 10.3389/fmed.2025.1625915

13. Morimoto, T, Azuma, A, Abe, S, Usuki, J, Kudoh, S, Sugisaki, K, et al. Epidemiology of sarcoidosis in Japan. *Eur Respir J*. (2008) 31:372–9. doi: 10.1183/09031936.00075307

14. Sawahata, M, Sugiyama, Y, Nakamura, Y, Nakayama, M, Mato, N, Yamasawa, H, et al. Age-related differences in chest radiographic staging of sarcoidosis in Japan. *Eur Respir J*. (2014) 43:1810–2. doi: 10.1183/09031936.00005414

15. Sawahata, M, Sugiyama, Y, Nakamura, Y, Nakayama, M, Mato, N, Yamasawa, H, et al. Age-related and historical changes in the clinical characteristics of sarcoidosis in Japan. *Respir Med*. (2015) 109:272–8. doi: 10.1016/j.rmed.2014.12.012

16. Iwai, K, Tachibana, T, Takemura, T, Matsui, Y, Kitalchi, M, and Kawabata, Y. Pathological studies on sarcoidosis autopsy. I. Epidemiological features of 320 cases in Japan. *Acta Pathol Jpn*. (1993) 43:372–6. doi: 10.1111/j.1440-1827.1993.tb01148.x

17. Iwai, K, Takemura, T, Kitaichi, M, Kawabata, Y, and Matsui, Y. Pathological studies on sarcoidosis autopsy. Part II. Early change, mode pf progression and death pattern. *Acta Pathol Jpn*. (1993) 43:377–85. doi: 10.1111/j.1440-1827.1993.tb01149.x

18. Tachibana, T, Iwai, K, and Takemura, T. Sarcoidosis in the aged: review and management. *Curr Opin Pulm Med*. (2010) 16:465–71. doi: 10.1097/MCP.0b013e32833ae508

19. Teirstein, AS, Judson, MA, Baughman, RP, Rossman, MD, Yeager, H Jr, and Moller, DR. The spectrum of biopsy sites for the diagnosis of sarcoidosis. *Sarcoidosis Vasc Diffuse Lung Dis*. (2005) 22:139–46.

20. Crouser, ED, Maier, LA, Wilson, KC, Bonham, CA, Morgenthau, AS, Patterson, KC, et al. Diagnosis and detection of sarcoidosis. An official American Thoracic Society clinical practice guideline. *Am J Respir Crit Care Med*. (2020) 201:e26–51. doi: 10.1164/rccm.202002-0251ST

21. Nakajima, T, Yasufuku, K, Kurosu, K, Takiguchi, Y, Fujiwara, T, Chiyo, M, et al. The role of EBUS-TBNA for the diagnosis of sarcoidosis-comparison with other bronchoscopic diagnostic modalities. *Respir Med*. (2009) 103:1796–800. doi: 10.1016/j.rmed.2009.07.013

22. Hetzel, J, Maldonado, F, Ravaglia, C, Wells, AU, Colby, TV, Tomassetti, S, et al. Transbronchial cryobiopsies for the diagnosis of diffuse parenchymal lung diseases: expert statement from the cryobiopsies working group on safety and utility and a call for standardization of the procedure. *Respiration*. (2018) 95:188–200. doi: 10.1159/000484055

23. Zhang, H, Costabel, U, and Huang, D. The role of diverse immune cells in sarcoidosis. *Front Immunol*. (2021) 12:788502. doi: 10.3389/fimmu.2021.788502

24. Xu, D, Tao, X, Fan, Y, and Teng, Y. Sarcoidosis: molecular mechanisms and therapeutic strategies. *Mol Biomed*. (2025) 6:6. doi: 10.1186/s43556-025-00244-z

25. Rosen, Y. Sarcoidosis In: DH Dail and SP Hammar, editors. Pulmonary pathology. New York: Springer-Verlag (1993). 615.

26. Bonham, CA, Strek, ME, and Patterson, KC. From granuloma to fibrosis: sarcoidosis associated pulmonary fibrosis. *Curr Opin Pulm Med*. (2016) 22:484–91. doi: 10.1097/MCP.0000000000000301

27. Weeratunga, P, Moller, DR, and Ho, LP. Immune mechanisms in fibrotic pulmonary sarcoidosis. *Eur Respir Rev*. (2022) 31:220178. doi: 10.1183/16000617.0178-2022

28. Bandyopadhyay, D, and Mirsaeidi, MS. Sarcoidosis-associated pulmonary fibrosis: joining the dots. *Eur Respir Rev*. (2023) 32:230085. doi: 10.1183/16000617.0085-2023

29. Nunes, H, Brillet, P-Y, Bernaudin, J-F, Gille, T, Valeyre, D, and Jeny, F. Fibrotic pulmonary sarcoidosis. *Clin Chest Med*. (2024) 45:199–212. doi: 10.1016/j.ccm.2023.08.011

30. Takemura, T, Matsui, Y, Oritsu, M, Akiyama, O, Hiraga, Y, Omichi, M, et al. Pulmonary vascular involvement in sarcoidosis: granulomatous angiitis and microangiopathy in transbronchial lung biopsies. *Virchows Arch A Pathol Anat Histopathol*. (1991) 418:361–8. doi: 10.1007/BF01600167

31. Akira, M, Kozuka, T, Inoue, Y, and Sakatani, M. Long-term follow-up CT scan evaluation in patients with pulmonary sarcoidosis. *Chest*. (2005) 127:185–91. doi: 10.1378/chest.127.1.185

32. Takemura, T, Ikushima, S, Ando, T, Yanagawa, T, Akiyama, O, Oritsu, M, et al. Remodeling of the lung in sarcoidosis: a pathological study of 66 autopsy cases. *Jpn J Sarcoidosis Other Granulomatous Disord*. (2003) 23:43–52. doi: 10.14830/jssog1999.23.43

33. Sawahata, M, Johkoh, T, Kawanobe, T, Kono, C, Nakamura, Y, Bando, M, et al. Computed tomography images of fibtrooic pulmonary sarcoidosis leading to chronic respiratory failure. *J Clin Med*. (2020) 9:142. doi: 10.3390/jcm9010142

34. Kawanobe, T, Yamaguchi, T, Johkoh, T, Kono, C, Sawahata, M, Shijubo, N, et al. Central bronchial deformity in pulmonary sarcoidosis: a finding suggestive of an upper lobe fibrotic phenotype on chest images. *Acad Radiol*. (2024) 31:1160–7. doi: 10.1016/j.acra.2023.08.034

35. Takemura, T, Eishi, Y, and Matsui, Y. An autopsy case of sarcoidosis followed up for 27 years with special reference to pulmonary fibrosis. *Acta Pathol Jpn*. (1988) 38:909–20. doi: 10.1111/j.1440-1827.1988.tb02362.x

36. Shigemitsu, H, Oblad, JM, Sharma, OP, and Koss, MN. Chronic interstitial pneumonitis in end-stage sarcoidosis. *Eur Respir J*. (2010) 35:695–7. doi: 10.1183/09031936.00150609

37. Shigemitsu, H, and Azuma, A. Sarcoidosis and interstitial pulmonary fibrosis; two distinct disorders or two ends of the same spectrum. *Curr Opin Pulm Med*. (2011) 17:303–7. doi: 10.1097/MCP.0b013e3283486d52

38. Tachibana, K, Arai, T, Kagawa, T, Minomo, S, Akira, M, Kitaichi, M, et al. A case of combined sarcoidosis and usual interstitial pneumonia. *Intern Med*. (2012) 51:1893–7. doi: 10.2169/internalmedicine.51.7394

39. Collins, BF, McClelland, RL, Ho, LA, Mikacenic, CR, Hayes, J, Spada, C, et al. Sarcoidosis and IPF in the same patient-a coincidence, an association or a phenotype? *Respir Med*. (2018) 144:S20–7. doi: 10.1016/j.rmed.2018.08.008

40. Tachibana, K, Akira, M, Arai, T, Sugimoto, C, Hayashi, S, and Inoue, Y. Poor outcome and mortality in patients with lower lung-dominant sarcoidosis. *Can Respir J*. (2023) 2023:3624344. doi: 10.1155/2023/3624344

41. Rosen, Y, Moon, S, Huang, CT, Gourin, A, and Lyons, HA. Granulomatous pulmonary angiitis in sarcoidosis. *Arch Pathol Lab Med*. (1977) 101:170–4.

42. Takemura, T, Saiki, S, Matsui, Y, and Mikami, R. Pulmonary vascular involvement in sarcoidosis: a report of 40 autopsy cases. *Hum Pathol*. (1992) 23:1216–23. doi: 10.1016/0046-8177(92)90288-e

43. Savale, L, Huitema, M, Shlobin, O, Kouranos, V, Nathan, SD, Nunes, H, et al. WASOG statement on the diagnosis and management of sarcoidosis-associated pulmonary hypertension. *Eur Respir Rev*. (2022) 31:210165. doi: 10.1183/16000617.0165-2021

44. Mikami, R, Sekiguchi, M, Ryuzin, Y, Kobayashi, F, Hiraga, Y, Shimada, Y, et al. Changes in peripheral vasculature of various organs in patients with sarcoidosis. – possible role of microangiopathy. *Heart Vessel*. (1986) 2:129–39. doi: 10.1007/BF02128138

45. Takemura, T, Hiraga, Y, Oomichi, M, Oritsu, M, Akiyama, O, Matsui, Y, et al. Ultrastructural features of alveolitis in sarcoidosis. *Am J Respir Crit Care Med*. (1995) 152:360–6. doi: 10.1164/ajrccm.152.1.7599846

46. Meyer, KC, Kaminski, MJ, Calhoun, WJ, and Auerbach, R. Studies of bronchoalveolar lavage cells and fluids in pulmonary sarcoidosis. I. Enhanced capacity of bronchoalveolar lavage cells from patients with pulmonary sarcoidosis to induce angiogenesis *in vivo*. *Am Rev Respir Dis*. (1989) 140:1446–9. doi: 10.1164/ajrccm/140.5.1446

Übersetzt von Englisch nach Deutsch - www.onlinedoctranslator.com

frontiers | Frontiers in Medicine

TYP Rezension
VERÖFFENTLICHT 27. November 2025
DOI 10.3389/fmed.2025.1666973

Check for updates

Offener Zugang

Herausgegeben von
Yoshinobu Eishi,
Medizinische und Zahnmedizinische Universität Tokio, Japan

GEPRÜFT VON
Yasuo Shimizu,
Medizinische Fakultät der Dokkyo-Universität, Japan
Likhita Shaik,
Schlafzentrum der Universität Iowa, Vereinigte Staaten

* KORRESPONDENZ
Tamiko Takemura
✉ tamikobyori@gmail.com

ERHALTEN 16. Juli 2025
ÜBERARBEITET 29. Oktober 2025
AKZEPTIERT 13. November 2025
VERÖFFENTLICHT 27. November 2025

ZITAT
Takemura T (2025) Pathologische Vielfalt der pulmonalen Sarkoidose. *Front. Med.* 12:1666973. doi: 10.3389/fmed.2025.1666973

COPYRIGHT
© 2025 Takemura. Dies ist ein Open-Access-Artikel, der unter den Bedingungen der Open-Access-Lizenz veröffentlicht wird. Creative Commons Namensnennungslizenz (CC BY) Die Nutzung, Verbreitung oder Vervielfältigung in anderen Medien ist gestattet, sofern die ursprünglichen Autoren und die Rechteinhaber genannt und die Originalveröffentlichung in dieser Zeitschrift gemäß den üblichen wissenschaftlichen Gepflogenheiten zitiert wird. Jegliche Nutzung, Verbreitung oder Vervielfältigung, die diesen Bedingungen nicht entspricht, ist untersagt.

Pathologische Vielfalt der pulmonalen Sarkoidose

Tamiko Takemura*

Abteilung für Pathologie, Kanagawa Herz-Kreislauf- und Atemwegszentrum, Yokohama, Kanagawa, Japan

Die Sarkoidose ist eine Multisystemerkrankung, die histologisch durch das Vorhandensein nicht-verkäsender epitheloider Zellgranulome charakterisiert ist. Obwohl die Ätiologie der Sarkoidose weiterhin unklar ist, *Cutibacterium acnes* (ehemals bekannt als *Propionibacterium acnes*) Mykobakterien gelten als mögliche pathogene Antigene bei Sarkoidose. Sarkoidose muss von verschiedenen granulomatösen Lungenerkrankungen abgegrenzt werden. Die Granulome bei pulmonaler Sarkoidose finden sich häufig in den bronchovaskulären Bündeln, den Interlobulärsepten und den Alveolen, und es besteht oft eine Gefäßbeteiligung in Form einer granulomatösen Angiitis. Während die meisten Granulome spontan oder durch Behandlung verschwinden können, fibrosieren einige entlang der bronchovaskulären Bündel und Interlobulärsepten häufig. Im chronischen fibrotischen Stadium vernarben und kontrahieren die Oberlappen der Lunge, wobei fibröse Stränge zwischen den Hilusregionen und der Pleura sichtbar sind. Zystische Veränderungen und gelegentlich ein Honigwabenmuster sind in der Lunge zu beobachten. Eine granulomatöse Gefäßbeteiligung ist in der Lunge häufig. Die Mikroangiopathie bei Sarkoidose ist durch Endothelschädigung und Multilamellierung der Basalmembran von Mikrogefäßen gekennzeichnet und wurde elektronenmikroskopisch in Herz-, Lungen-, Augen- und Hautproben beobachtet. Der pathogenetische Zusammenhang zwischen Granulomen und Mikroangiopathie ist noch nicht vollständig geklärt.

SCHLÜSSELWÖRTER
Sarkoidose, Lunge, epitheloides Zellgranulom, Fibrose, granulomatöse Angiitis, Pathologie

1 Einleitung

Die Sarkoidose ist eine Multisystemerkrankung, die mehrere Organe betrifft und durch nicht-verkäsendes epitheloides Zellgranulom in den betroffenen Organen gekennzeichnet ist (1 Die genaue Ätiologie der Sarkoidose ist weiterhin unbekannt, und im Laufe der Jahre wurden viele Krankheitserreger, darunter Mykobakterien, damit in Verbindung gebracht.

In Japan, *Cutibacterium acnes* (ehemals bekannt als *Propionibacterium acnes*) ist das einzige Bakterium, das regelmäßig aus Sarkoidose-Läsionen isoliert wurde (2), und seine Anwesenheit wurde durch molekulare Untersuchungen, einschließlich PCR und , bestätigt. *in situ* Hybridisierung (3–5 Negi et al. (6) demonstrierte die Lokalisierung von *C. acnes* bei Granulomen und Eishi (7) überprüften anschließend den ätiologischen Zusammenhang. Außerhalb Japans wurden jedoch auch andere Mikroorganismen, darunter Mykobakterien-Antigene, als Auslöser in Betracht gezogen, und die Ätiologie der Sarkoidose blieb bis heute ungeklärt (8–11 Obwohl die Ätiologie der Sarkoidose bis heute ungeklärt ist, haben Sawahata et al. (12) haben kürzlich die latente mikrobielle Reaktivierung und die Immunfehlregulation bei Sarkoidose untersucht und sich dabei auf Folgendes konzentriert: *C. acnes* Die

Die Sarkoidose kann mehrere Organe befallen, darunter Lunge, Lymphknoten, Herz, Augen und Haut. Die Lungenbeteiligung ist von großer klinischer Bedeutung, da die Läsionen dort zu einer therapieresistenten Fibrose und Zystenbildung fortschreiten können. Dieser Übersichtsartikel beschreibt die pathologische Vielfalt der Sarkoidose-Läsionen in der Lunge, insbesondere die Lungenfibrose und die Gefäßbeteiligung, hauptsächlich basierend auf Autopsien japanischer Sarkoidose-Patienten.

2. Inzidenz und Charakterisierung der Sarkoidose in Japan

Es ist bekannt, dass ethnische Unterschiede in den klinischen Merkmalen der Sarkoidose bestehen. Jüngste epidemiologische Studien in Japan (13Studien haben gezeigt, dass Sarkoidose in Japan mit einer Inzidenz von 1,01 pro 100.000 Einwohner auftritt, wobei das Verhältnis von Männern zu Frauen 0,73:1,28 beträgt. Morimoto berichtete von einer maximalen Prävalenz der Sarkoidose bei Männern zwischen 20 und 34 Jahren und bei Frauen zwischen 50 und 69 Jahren (13Die am häufigsten betroffenen Organe sind neben der Lunge die Augen, die Haut und das Herz. Sawahata et al. (14,15) analysierten den Zusammenhang zwischen dem Krankheitsstadium auf der Grundlage bildgebender Diagnosebefunde und dem Alter und stellten fest, dass Stadium 1 oder 2 überwiegend bei Personen unter 45 Jahren auftritt, während Erkrankungen im Stadium 3 und 4 überwiegend in der älteren Altersgruppe vorkommen.

Iwai et al. (16,17) untersuchte die Autopsiebefunde von Sarkoidose in Japan zwischen 1958 und 1989 und berichtete, dass sowohl die Verteilung der Granulome im Körper als auch die Sterblichkeitsrate bei Fällen mit kardialer Sarkoidose tendenziell höher waren. Tachibana führte Autopsieuntersuchungen an Sarkoidose-Patienten durch, die 80 Jahre später verstorben waren, und berichtete, dass ein hoher Prozentsatz der Patienten an Herzläsionen (77 %) gestorben war und dass maligne Neubildungen die häufigste Todesursache nach Sarkoidose bei diesen Patienten waren (18).

3 Biopsietechniken zur Diagnose der pulmonalen Sarkoidose

Eine im Jahr 2005 durchgeführte Fall-Kontroll-Studie zur Ätiologie der Sarkoidose zeigte, dass Biopsien an verschiedenen Körperstellen durchgeführt wurden, um eine definitive Diagnose der Sarkoidose zu stellen.19Biopsien im Thoraxraum werden am häufigsten durchgeführt, um nicht-verkäsenden epitheloiden Zellgranulomen nachzuweisen. Da Granulome, die mit verschiedenen Erkrankungen assoziiert sind, in verschiedenen Organen nachgewiesen werden können, ist eine Differenzialdiagnose der Sarkoidose gegenüber anderen granulomatösen Erkrankungen erforderlich (20 Die Biopsie der Skalenuslymphknoten wurde in der Vergangenheit häufig als diagnostisches Verfahren eingesetzt, und seitdem wird häufig die Biopsie der mediastinalen Lymphknoten mittels endobronchialem ultraschallgesteuerter transbronchialer Nadelaspiration (EBUS-TBNA) angewendet (21Obwohl Granulome mittels EBUS-TBNA identifiziert und eindeutig diagnostiziert werden können, ist die Beurteilung der gesamten Lymphknotenstruktur oft schwierig. Derzeit sind die transbronchiale Lungenbiopsie und die transbronchiale Lungenkryobiopsie die am häufigsten angewandten Verfahren zur Diagnose der pulmonalen Sarkoidose.22).

4 Morphologische Merkmale der Granulome

Granulome bei Sarkoidose entstehen durch die Aggregation von Makrophagen-abgeleiteten epitheloiden Zellen als Folge einer Th1-Immunreaktion, die durch die Antigenpräsentation an T-Lymphozyten ausgelöst wird. Dies kann als die morphologische Form eines Wirtsabwehrmechanismus betrachtet werden, der den Körper vor den Krankheitserregern isoliert.11Regulatorische T-Zellen und Makrophagen spielen eine wichtige Rolle bei der Granulombildung (23,24Die meisten Granulome bei Sarkoidose bestehen aus einzelnen Granulomen mit einer Größe von 200–300 µm oder aus Konglomeraten, die aus nicht-verkäsenden epitheloiden Zellen bestehen (25Epitheloide Zellgranulome sind gut Abgegrenzt vom umgebenden Gewebe, und die Silberimprägnierungsfärbung zeigt argyrophile Fasern in korbartiger Form. Gut entwickelte subplasmalemmale lineare Verdichtungen sind zwischen benachbarten epitheloiden Zellen zu sehen (Abbildung 1Die Granulome enthalten neben epitheloiden Zellen auch Lymphozyten und Langhans-Riesenzellen. CD4+-T-Lymphozyten sind innerhalb der Granulome verteilt, während CD8+-T-Lymphozyten am Rand der Granulome lokalisiert sind. Granuläre Substanzen wurden in den Sarkoidose-Granulomen der Lunge mithilfe eines monoklonalen Antikörpers gegen Lipoteicinsäure nachgewiesen.*C. acnes*(6,7) (Abbildung 2).

4.1 Einschlusskörper in Granulomen

Die Riesenzellen in Sarkoidgranulomen enthalten oft Einschlusskörperchen wie Schaumann-Körperchen (muschelförmige Körperchen), die eine Größe von 25–200 µm aufweisen und eine lamellare Struktur besitzen, die Eisen und Kalzium enthält (Abbildung 3aSchaumann-Körperchen sind bei Sarkoidose sehr häufig, kommen aber auch in Granulomen vor, die mit Tuberkulose, Berylliose und gelegentlich mit exogen-allergischer Alveolitis assoziiert sind. Asteroidenkörperchen sind sternförmige Einschlusskörperchen in mehrkernigen Riesenzellen, die 5–30 µm groß sind und strahlenförmig angeordnet sind; sie kommen in 2–9 % aller Sarkoidose-Granulome vor.Abbildung 3bAsteroidenkörper bestehen aus Ubiquitin und myelinscheidenartigem Membranmaterial und können auch bei Tuberkulose, Histoplasmose, Lepromen und Fremdkörpergranulomen gefunden werden (25).

4.2 Hyalinisation und Nekrose von Granulomen

Die meisten Sarkoidgranulome bilden sich spontan zurück, bleiben aber in Form von hyalinisierten Knötchen bestehen (Abbildung 3cDie Granulome bei Sarkoidose wurden im Allgemeinen als nicht-nekrotische epitheloide Zellgranulome beschrieben, jedoch wurde in etwa 3–30 % der Fälle auch über Nekrosen innerhalb der Granulome bei Sarkoidose berichtet (25).

4.3 Fibrose von Granulomen

Die meisten Granulome bei Sarkoidose bilden sich zurück, wenn das Antigen eliminiert wird. Einige Granulome entwickeln eine Fibrose, oft mit verbleibenden Riesenzellen und Lymphozyten (Abbildung 3dDer Fibroseprozess des Granuloms bei pulmonaler Sarkoidose kann durch eine dysregulierte Immunantwort ausgelöst werden. Eine Th1-vermittelte Immunreaktion führt zur Aktivierung von Fibroblasten. Verschiedene fibrogene Zytokine, wie TGF-β, TNF-α, IL-1β und IL-6, stammen aus den Zellen des Granuloms und gelten als fibrogene Faktoren.23,26–29).

5 Verteilung von Sarkoidgranulomen in der Lunge

Die Granulome bei pulmonaler Sarkoidose sind vorwiegend entlang der Lymphgefäße verteilt, nämlich in den bronchovaskulären Bündeln, den Bronchiolenwänden, den Interlobulärsepten und der Pleura (Abbildung 4 Granulome werden auch in den Lymphgefäßen und in den Alveolen nachgewiesen. Analysen von transbronchialen Lungenbiopsien haben gezeigt, dass die Granulome in der Lunge überwiegend aus Lymphozyten bestehen.

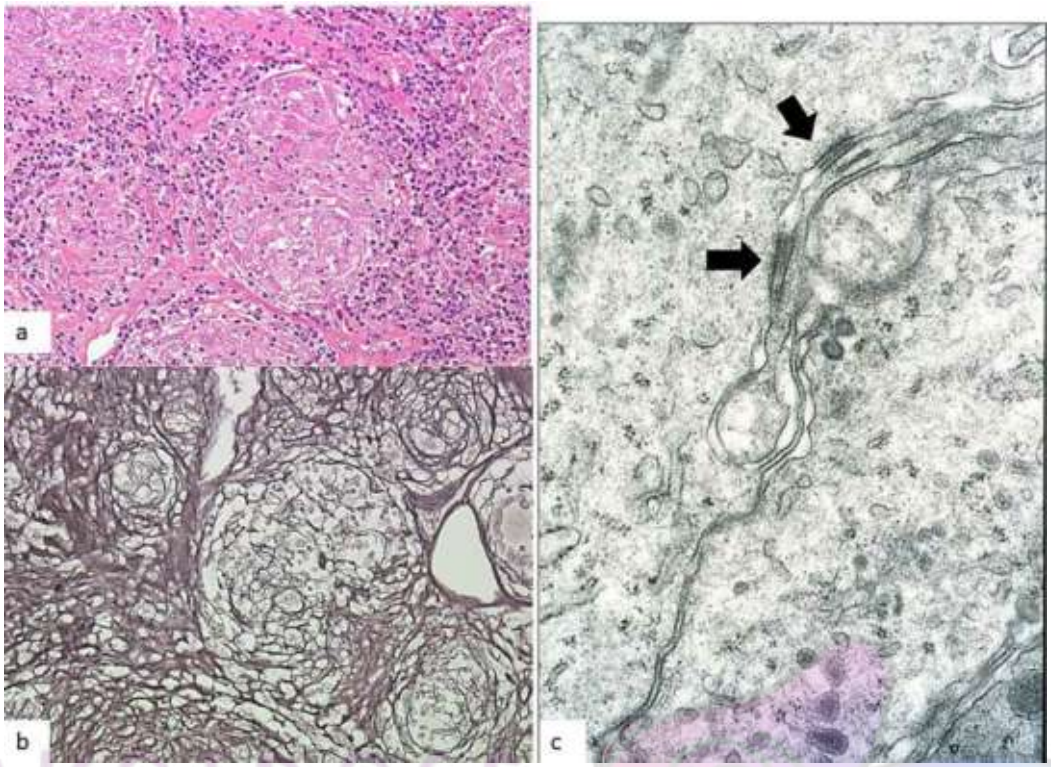

ABBILDUNG 1
Epitheloides Zellgranulom im mediastinalen Lymphknoten bei einem Fall von Sarkoidose. (A)Epitheloides Zellgranulom mit einem Durchmesser von 200 µm (Hämatoxylin-Eosin-Färbung, × 20). (B)Argyrophile Fasern, die ein Granulom korbartig umschließen (Silberimprägnierungsfärbung, × 20). (C) Subplasmalemmale lineare Verdichtungen (Pfeile) sind zwischen benachbarten epitheloiden Zellen sichtbar (Transmissionselektronenmikroskopie, × 10.000).

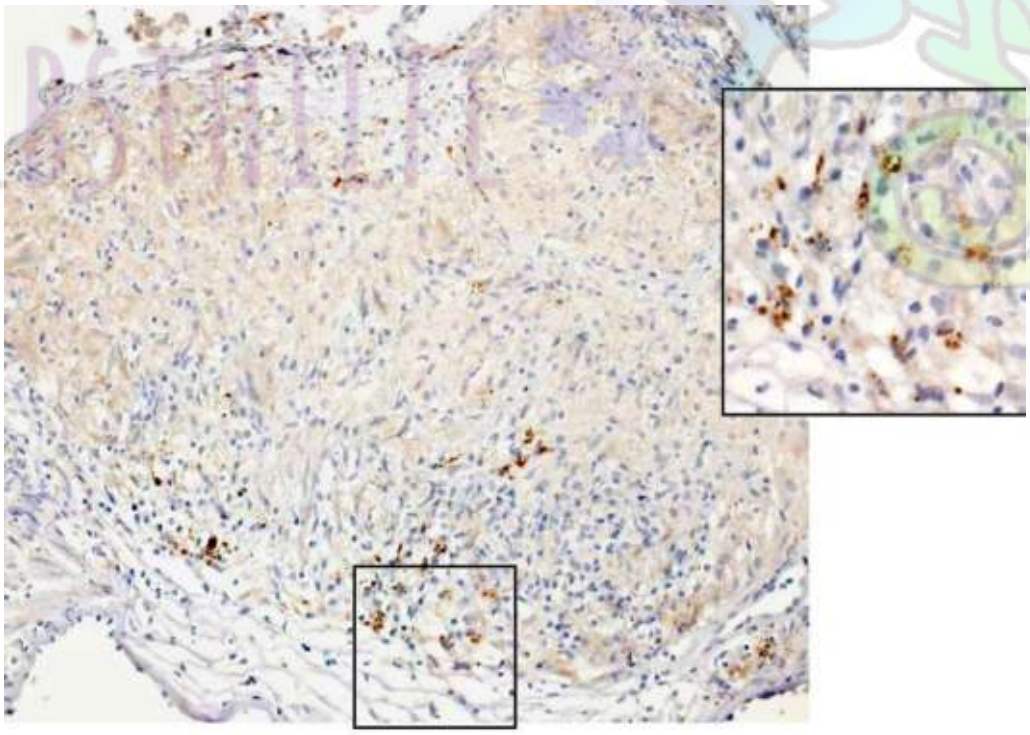

ABBILDUNG 2
Nicht-verkäsendes epitheloides Zellgranulom in der Lunge, das feinkörniges Material enthält, zeigt eine positive immunhistochemische Färbung mit einem monoklonalen Antikörper gegen Lipoteicinsäure.*C. acnes*(Immunhistochemie (20-fache Vergrößerung; Ausschnitt: 40-fache Vergrößerung).

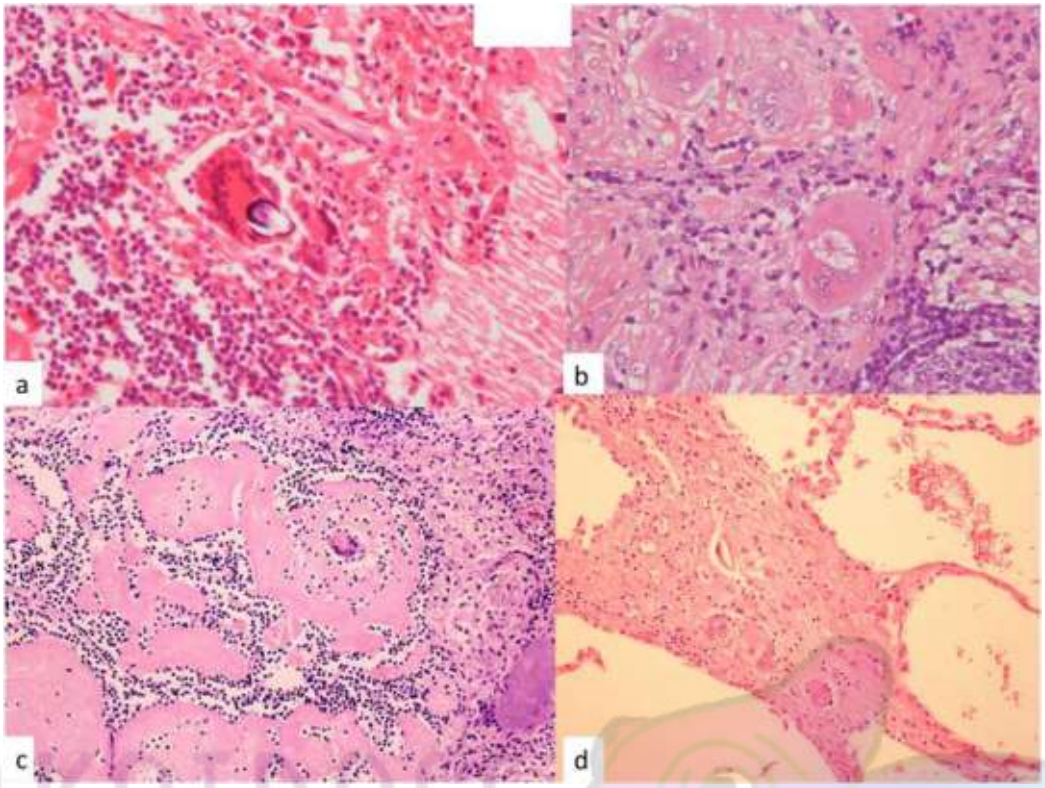

ABBILDUNG 3
Variable Morphologien von Granulomen in den mediastinalen Lymphknoten und der Lunge. (A)Eine Riesenzelle mit Schaumann-Körper im mediastinalen Lymphknoten. (Hämatoxylin-Eosin-Färbung, × 40). (B)Ein Asteroidenkörper in einer Riesenzelle in einem epitheloiden Zellgranulom. (Hämatoxylin-Eosin-Färbung, × 40). (C)Hyalinisation von Granulomen mit einer mehrkernigen Riesenzelle im mediastinalen Lymphknoten. (Hämatoxylin-Eosin-Färbung, × 10). (D)Ein fibrotisches Granulom mit wenigen Riesenzellen in einer Alveole. (Hämatoxylin-Eosin-Färbung, × 20).

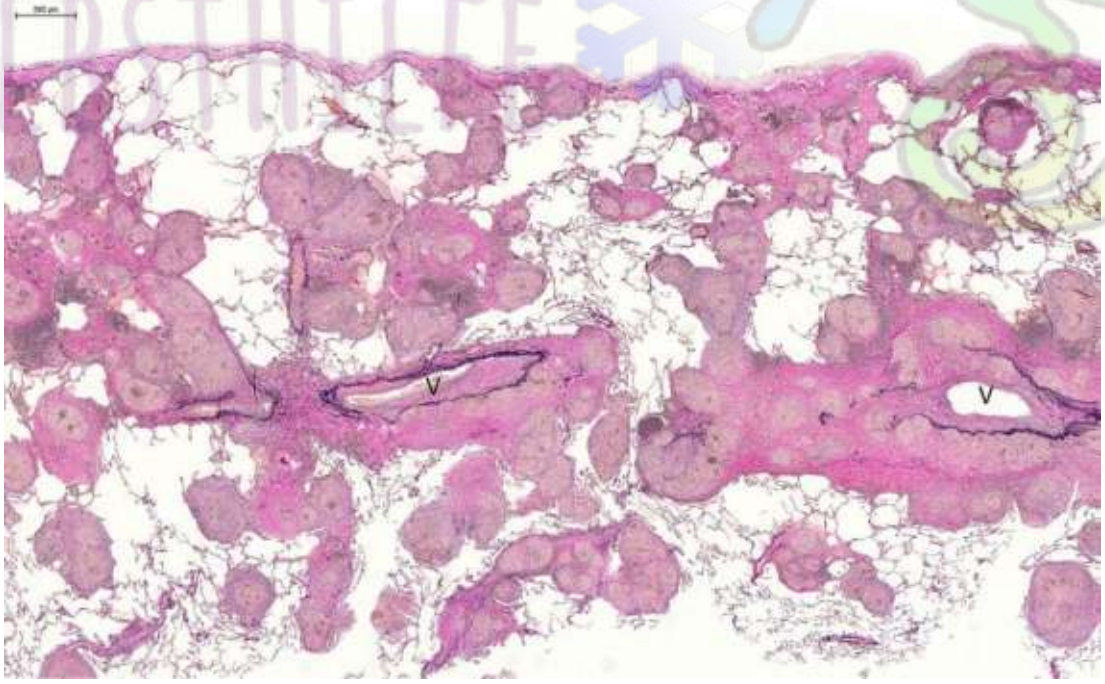

ABBILDUNG 4
Charakteristische Verteilung der Granulome in der Lunge, vorwiegend in den Interlobulärsepten, mit Gefäßbeteiligung (Elastica-van-Gieson-Färbung, × 2,5). V, Interlobulärvene.

TABELLE 1Pathologische Merkmale der Lunge in 66 Autopsiefällen von Sarkoidose (32).

	Stern Fibrose (%)	Bandähnlich Fibrose (%)	Bronchovaskuläre Bündelfibrose (%)	Zusammenbruch von bronchovaskulär Bündel (%)	Oberlappen Kontraktion (%)	Hohlraum (%)	Bulla (%)	Bronchiektasie (%)	Wabenstruktur (%)
Pulmonale Sarkoidose (*N*=20)	19 (95)	17 (85)	16 (80)	14 (70)	13 (65)	9 (45) Aspergillus 8 (40)	11 (55)	13 (65)	10 (50)
Kardiale Sarkoidose (*N*=31)	21 (68)	8 (26)	13 (42)	5 (16)	10 (32)	1 (3)	5 (16)	1 (3)	1 (3)
Neurosarkoidose (*N*=3)	3 (100)	0	3 (100)	2 (67)	2 (67)	0	0	0	1 (33)
Sarkoidose ohne Beteiligung bestimmter Organe (*N*=12)	8 (67)	3 (25)	6 (50)	4 (33)	1 (8)	0	0	1 (8)	1 (8)
Insgesamt 66 (45 Frauen, 21 Männer)	51 (77)	28 (42)	38 (58)	25 (38)	26 (39)	10 (15) Aspergillus 8 (12)	16 (24)	15 (23)	13 (20)

verteilt in den oberen Lappen (30Bei der nodulären Sarkoidose infiltrieren Granulome die Alveolarlumina und zerstören die Alveolararchitektur, was häufig zu einer ausgeprägten Fibrose führt. Darüber hinaus können die Granulome um die bronchovaskulären Bündel den Bronchial- und Bronchiolenbaum komprimieren und einen Oberlappenkollaps verursachen.

6 Fibrotische Folgeerscheinungen bei pulmonaler Sarkoidose

Akira et al. (31) führten eine Langzeit-Computertomographie-Untersuchung der pulmonalen Sarkoidose durch und zeigten peribronchiale Konglomerationen mit Lungenschrumpfung. Wir führten eine pathologische Untersuchung des Fibrosemusters und des Lungenumbaus in 66 Autopsiefällen von Sarkoidose in Japan durch (32).

6.1 Histologische Muster der Fibrose in Verbindung mit Granulomen in der Lunge

Die histologischen Muster der Fibrose, die mit Granulombildungen und dem Umbau der Lunge bei Sarkoidose einhergehen, werden dargestellt in Tabelle 1(32Sternförmige Fibrose ist die häufigste Fibroseform, die nach dem Abklingen eines Granuloms auftritt. Sternförmige Fibrose tritt vorwiegend an den Stellen von Granulomen entlang der Bronchiolen und Lungenarterien auf und ist auch in den Alveolargängen zu beobachten (Abbildung 5aSternförmige Fibrose ist die Fibroseform, die in 95 % der Fälle von pulmonaler Sarkoidose und in 77 % der Fälle auftritt, in denen die Sarkoidose nicht vorwiegend die Lunge betrifft, d. h. bei Herz- oder Nervensystemerkrankungen. Bronchovaskuläre Fibrose wird primär entlang der Bronchiolen und Lungenarterien beobachtet (Abbildung 5b) und wurde in 85 % der Fälle von pulmonaler Sarkoidose beobachtet. Dicke, bandförmige Kollapsfibrose (Abbildung 5c) wurde in 70 % der Fälle von pulmonaler Sarkoidose beobachtet.

6.2 Bronchovaskuläre Bündelfibrose und ihre Folgeerscheinungen

Die bronchovaskuläre Bündelfibrose entwickelt sich vorwiegend in den Oberlappen und führt zu einer Kontraktion der Oberlappen der Lunge. Sawahata et al. (33Kürzlich berichteten Kawanobe et al. über charakteristische zentral-periphere fibrotische Bänder mit Oberlappenatrophie bei Patienten mit langjähriger Sarkoidose.34Auch wurde die zentrale Bronchialdeformität im Röntgenbild des Thorax bei pulmonaler Sarkoidose als entscheidender Phänotyp fibrotischer Veränderungen des Oberlappens beschrieben. Schätzungsweise tritt eine Kontraktion des Oberlappens in 65 % der Fälle von pulmonaler Sarkoidose und in 32 % der Fälle von kardialer Sarkoidose auf. Diese Fälle weisen eine segmentale Bronchialstenose auf, die sekundär durch eine Vergrößerung der Hiluslymphknoten und eine Fibrose des bronchovaskulären Bündels bedingt ist.Abbildungen 6a,BVon den 13 Fällen von pulmonaler Sarkoidose mit Oberlappenkontraktion zeigten 9 Fälle zusätzlich eine Kavernenbildung. Diese neun Fälle gingen mit folgenden Symptomen einher:*Aspergillus*Bei 11 Fällen (55%) von pulmonaler Sarkoidose wurde eine Zystenbildung beobachtet (Tabelle 1Bei den zystischen Läsionen handelt es sich wahrscheinlich um ein Reversventil, das sich infolge einer fortgeschrittenen Fibrose der Wand der proximalen Bronchien entwickelt.

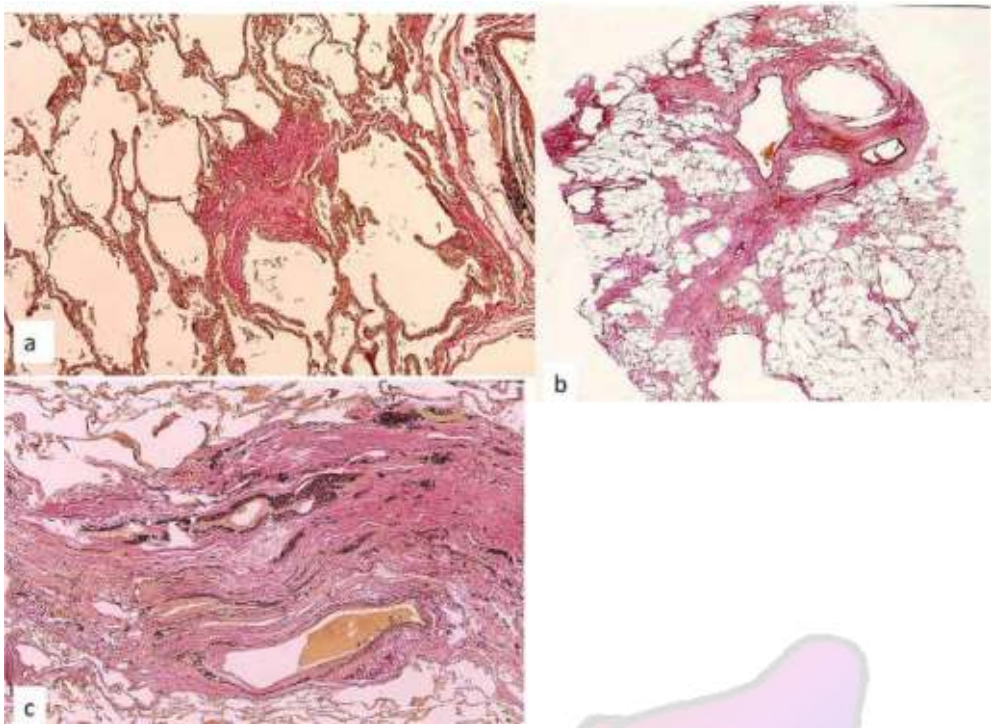

ABBILDUNG 5
Fibröse Folgeerscheinungen von Granulomen in der autopsierten Lunge.A)Sternförmige Fibrose an der respiratorischen Bronchiole (Elastica-van-Gieson-Färbung, × 5). (B) Bronchovaskuläre Fibrose (Elastica-van-Gieson-Färbung, × 1). (C)Kollapsfibrose entlang des bronchovaskulären Bündels im Oberlappen (Elastica van Gieson-Färbung, × 5).

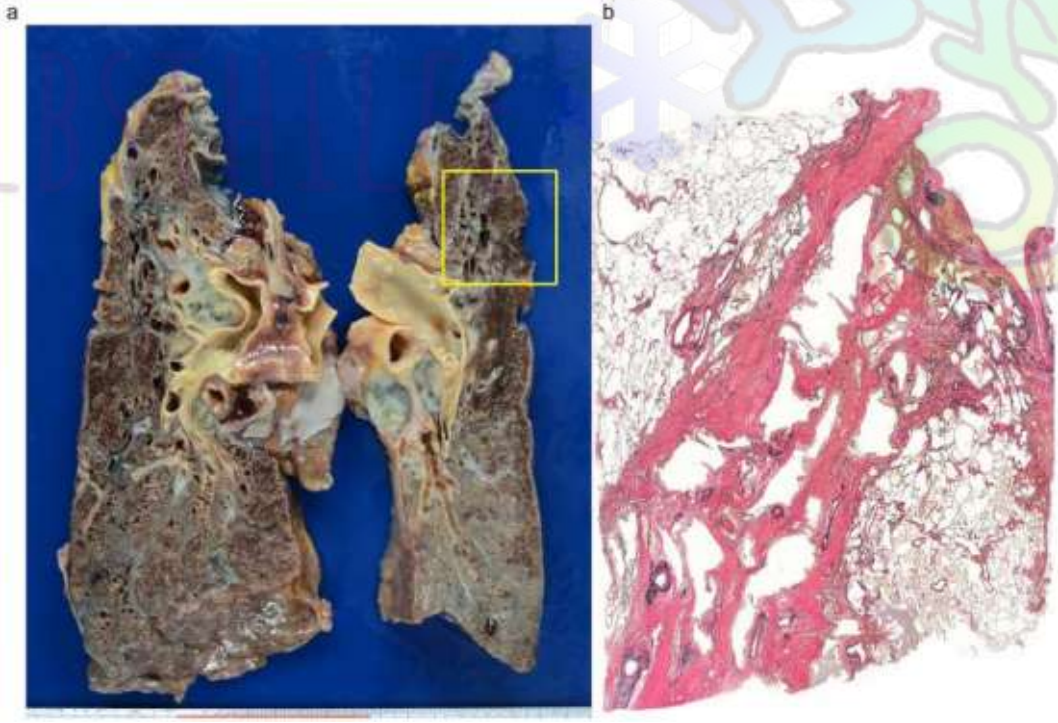

ABBILDUNG 6
Kontraktion des Oberlappens bei einem 60-jährigen Mann mit einer 40-jährigen Vorgeschichte von pulmonaler Sarkoidose. (A)Ausgeprägte beidseitige Schrumpfung der Oberlappen mit fibrotischer Beteiligung der Hiluslymphknoten und Bronchiolendilatation. (B)Dichte peribronchiale Fibrose und Dilatation der Bronchiallumina, die sich von der Hilusregion bis zur Pleura erstreckt, wie durch das Quadrat im linken Oberlappen gekennzeichnet (Elastica van Gieson, × 1).

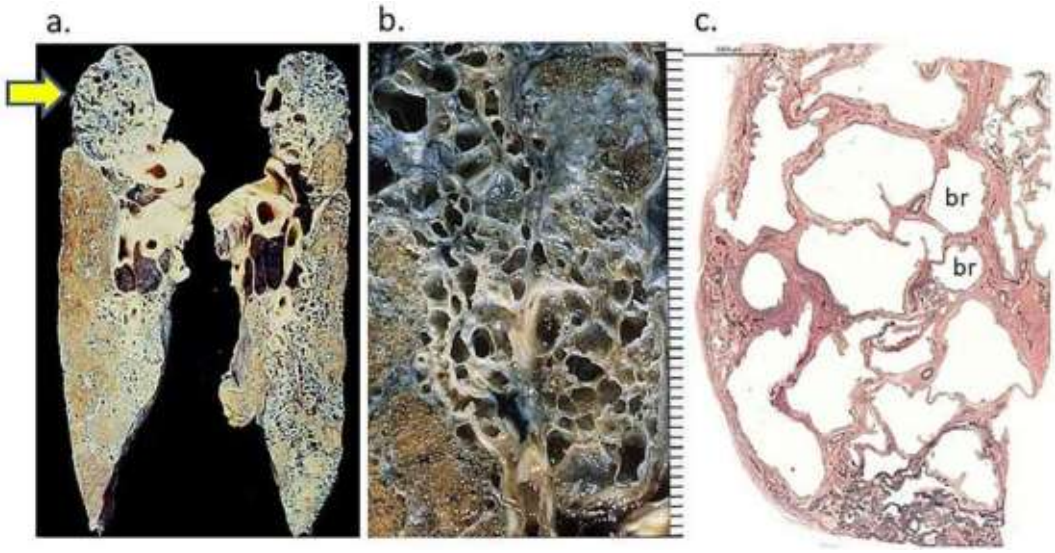

ABBILDUNG 7
Beidseitige Oberlappenkontraktion mit wabenartiger Läsion bei einer 40-jährigen Frau mit einer 27-jährigen Vorgeschichte von pulmonaler Sarkoidose. (A) Honigwabenartige Läsion, die fast die gesamten Oberlappen beidseits betrifft.B)Nahaufnahme des rechten Oberlappens mit wabenartiger Struktur.C) Lungenläppchen mit unregelmäßig großen zystischen Läsionen, die wahrscheinlich mit den Bronchiolen verbunden sind, aber ohne perilobulären Alveolarkollaps, unterscheiden sich vom Wabenmuster, das bei idiopathischer Lungenfibrose (IPF)/gewöhnlicher interstitieller Pneumonie (UIP) beobachtet wird (Elastica van Gieson-Färbung, × 1,5).

6.3 Honigwabenförmige Läsionen bei pulmonaler Sarkoidose

Die wabenförmigen Läsionen bei Sarkoidose beschränken sich nicht auf den Unterlappen der Lunge und treten häufig überwiegend im Oberlappen auf (Abbildungen 7a,B) (35Histologisch geht die normale Alveolararchitektur verloren und wird durch vergrößerte Lufträume ersetzt, die mit Bronchiolen verbunden sind, ohne dass die bei der gewöhnlichen interstitiellen Pneumonie (UIP) beobachteten, offensichtlich kollabierten perilobulären Alveolen vorhanden sind.Abbildung 7cShigemitsu et al. berichteten jedoch (36,37) In einigen Fällen von pulmonaler Sarkoidose zeigen sich wabenförmige Strukturen mit fibroblastischen Herden im Unterlappen, die denen der idiopathischen Lungenfibrose ähneln.

Es wurde über das gleichzeitige Auftreten von Sarkoidose und interstitieller Pneumonie berichtet (38,39Tachibana berichtete auch über akute Exazerbationen bei Fällen von Sarkoidose mit vorwiegender Beteiligung der unteren Lunge (40).

7. Gefäßbeteiligung bei pulmonaler Sarkoidose

7.1 Granulomatöse Angiitis und ihre Folgeerscheinungen

Eine granulomatöse Gefäßbeteiligung ist eine der charakteristischen Läsionen der pulmonalen Sarkoidose (41,42Die mit Sarkoidose assoziierte granulomatöse Angiitis ist durch die Bildung von Granulomen in der Gefäßwand mit Zerstörung der elastischen Fasern und/oder der glatten Muskulatur der Gefäßwand gekennzeichnet; eine neutrophile Infiltration oder Nekrose wird nicht beobachtet. Eine Gefäßbeteiligung mit Granulombildung wurde in transbronchialen Lungenbiopsieproben beobachtet (30sowie Autopsieproben (42Die granulomatöse Beteiligung und ihre Folgeerscheinungen erstrecken sich von den größeren Blutgefäßen, nämlich den Lungenarterien und -venen in der Hilusregion, bis hin zu den kleineren Blutgefäßen.

Gefäße in der gesamten Lunge, mit besonders ausgeprägter Beteiligung der interlobulären Venen und intralobulären Arterien (42) (Abbildung 8Bei Autopsien von Lungen wurde häufig eine Vernarbung der Gefäßwand infolge der Abheilung einer granulomatösen Angiitis beobachtet, ohne dass es zu einer Regeneration der durch die Granulombildung und die ausgeprägte Ablagerung von Kollagenfasern zerstörten elastischen Fasern und glatten Muskeln der Gefäßwand kam.

Die pulmonale Hypertonie bei Sarkoidose wird als Sarkoidose-assoziierte pulmonale Hypertonie (SAPH) bezeichnet und ist eine wichtige Komplikation der fortgeschrittenen Sarkoidose.43SAPH kann durch vielfältige Ursachen hervorgerufen werden, wie z. B. granulomatöse Angiitis, veno-okklusive Erkrankungen, Lungenembolie, interstitielle Lungenerkrankungen und extrapulmonale Erkrankungen, einschließlich systolischer und diastolischer Dysfunktion des linken Ventrikels. Daher müssen Fälle mit granulomatöser Gefäßbeteiligung sorgfältig überwacht werden, um eine mögliche Entwicklung einer pulmonalen Hypertonie frühzeitig zu erkennen.

7.2 Mikroangiopathie bei Sarkoidose

Mikroangiopathie bei Sarkoidose wurde klinisch in Form von Gefäßläsionen im Augenhintergrund, einem hexagonalen Muster der Dilatation der Bronchialschleimhautgefäße und dem Raynaud-Phänomen der Haut beobachtet. Elektronenmikroskopische Untersuchungen haben eine Endothelzelldegeneration und eine Mehrschichtigkeit der Basalmembranen kleiner Blutgefäße gezeigt (30,44,45) (Abbildung 9Bei Patienten mit Sarkoidose wurden mikroangiopathische Veränderungen im Myokard, der Haut, der Skelettmuskulatur und der Bronchialschleimhaut beobachtet. Hinsichtlich der Ätiologie der mit Sarkoidose assoziierten Mikroangiopathie wird angenommen, dass vaskuläre endotheliale Wachstumsfaktoren, die von den Granulomzellen freigesetzt werden, und deren Rezeptoren im Mikrozirkulationssystem beteiligt sein könnten (46Allerdings sind weitere Studien zur Mikroangiopathie erforderlich.

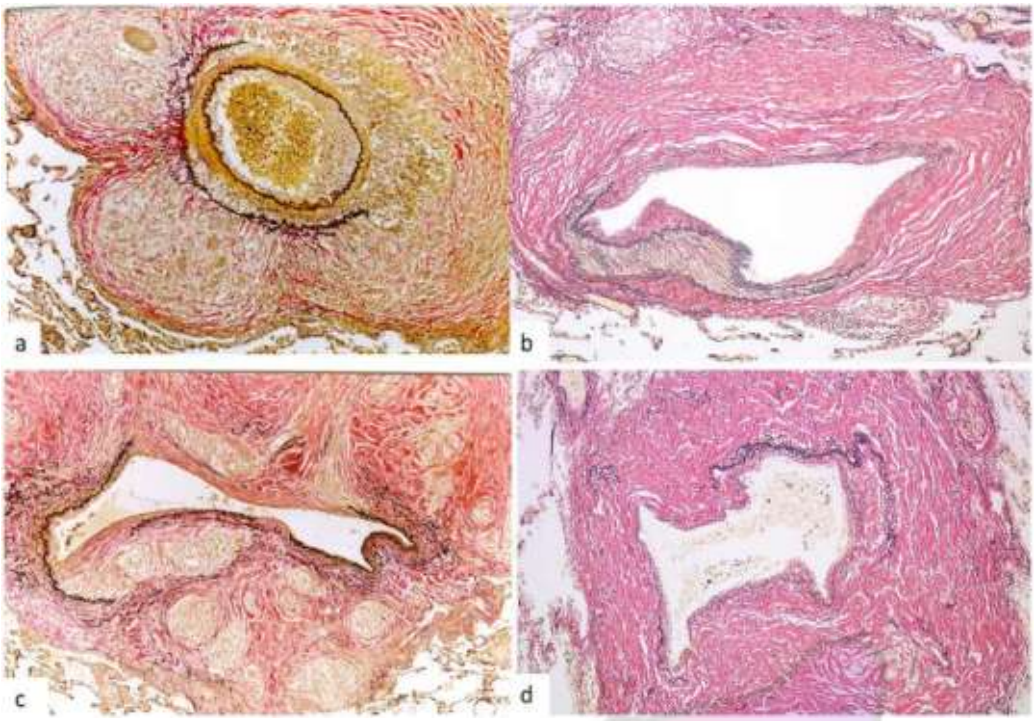

ABBILDUNG 8
Granulomatöse Angiitis bei pulmonaler Sarkoidose. (A)Granulomatöse Beteiligung einer mittelgroßen Lungenarterie mit Zerstörung der Media und der äußeren elastischen Lamina (Elastica-van-Gieson-Färbung, × 10). (B)Vernarbte Läsion infolge granulomatöser Beteiligung einer Lungenarterie mit dichter Kollagenablagerung in Media und Adventitia (Elastica-van-Gieson-Färbung, × 10). (C)Granulomatöse Beteiligung einer interlobulären Vene mit Zerstörung der elastischen Lamina (Elastica-van-Gieson-Färbung, × 10). (D)Vernarbung einer interlobulären Vene mit dichter Fibrose in der Venenwand und dem umgebenden Interstitium (Elastica van Gieson-Färbung, × 10).

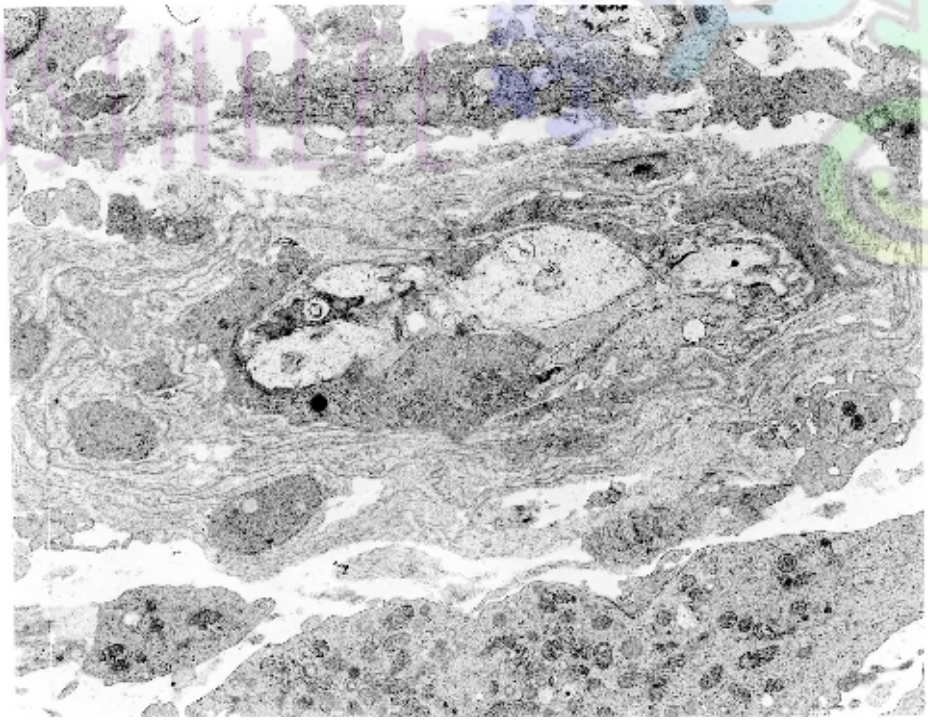

ABBILDUNG 9
Mikroangiopathie einer Kapillare in der Bronchialschleimhaut. Schwellung der Endothelzellen mit mehrschichtiger Basalmembran einer Kapillare in der Bronchialschleimhaut (×10.000).

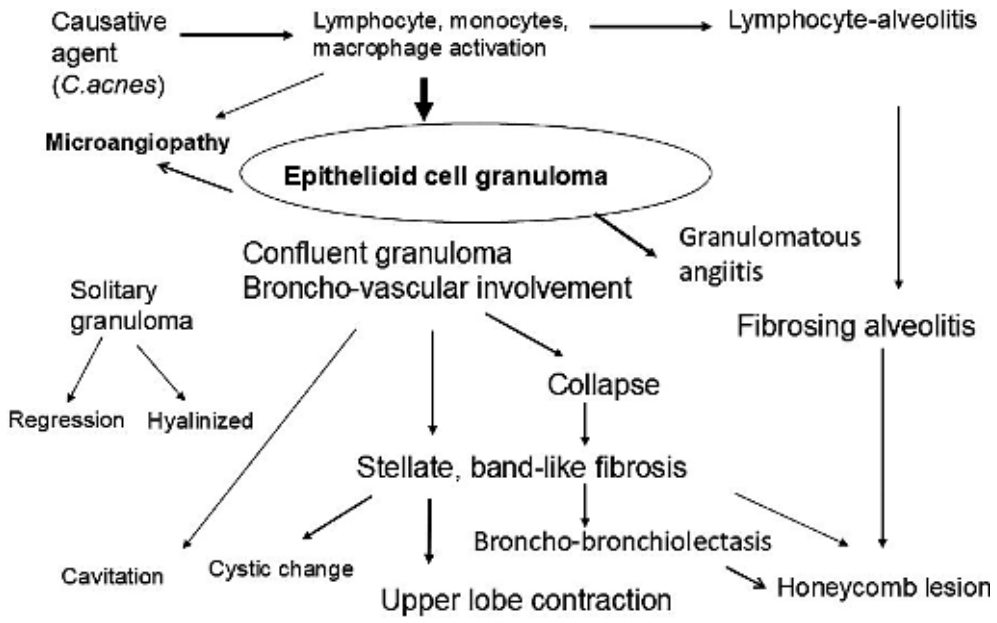

ABBILDUNG 10
Folgeerscheinungen der Granulombildung bei pulmonaler Sarkoidose. Einige Granulome bilden sich zurück, während konfluierende Granulome, die die bronchovaskulären Bündel betreffen, häufig zu sternförmiger oder bandförmiger Fibrose fortschreiten und kollabieren, was zu Bronchiektasen, Oberlappenkontraktion, Honigwabenmuster, Zystenbildung und Kavitation führt.

8. Schlussfolgerung

Ich räume ein, dass diese pathologische Übersicht zur pulmonalen Sarkoidose auf japanische Patienten, insbesondere auf japanische Autopsiefälle, beschränkt ist. In dieser Arbeit beschreiben wir die pathologischen Merkmale der Lunge bei Sarkoidosepatienten und konzentrieren uns dabei auf verschiedene fibrotische Folgen von epitheloiden Zellgranulomen und die damit einhergehende Lungenremodellierung. Die Granulom-bedingte Fibrose betrifft vorwiegend die Oberlappenbronchien vom Hilus bis zur Pleura und führt zu einer Kontraktion des Oberlappens und gelegentlich zur Bildung wabenartiger Läsionen.Abbildung 10Die Abbildung zeigt ein Schema der vielschichtigen Lungenläsionen, die von Granulomen bei Sarkoidose ausgehen. Weitere Forschung ist notwendig, um den Prozess von der Granulombildung zur Fibrose aufzuklären und ein Fortschreiten der Fibrose bei pulmonaler Sarkoidose zu verhindern.

Autorenbeiträge

TT: Schreiben – Überarbeitung & Redaktion, Recherche, Schreiben – Originalentwurf.

Finanzierung

Die Autoren erklären, dass für die Forschung und/oder die Veröffentlichung dieses Artikels keine finanzielle Unterstützung erhalten wurde.

Interessenkonflikt

Der Autor erklärt, dass die Forschung ohne jegliche kommerzielle oder finanzielle Beziehungen durchgeführt wurde, die als potenzieller Interessenkonflikt ausgelegt werden könnten.

Aussage zur generativen KI

Der Autor erklärt, dass bei der Erstellung dieses Manuskripts keine künstliche Intelligenz eingesetzt wurde.

Alle Alternativtexte (Alt-Texte) zu den Abbildungen in diesem Artikel wurden von Frontiers mithilfe künstlicher Intelligenz erstellt. Es wurden angemessene Anstrengungen unternommen, um die Richtigkeit zu gewährleisten; die Autoren haben die Texte nach Möglichkeit überprüft. Sollten Sie dennoch Fehler feststellen, kontaktieren Sie uns bitte.

Anmerkung des Herausgebers

Alle in diesem Artikel geäußerten Ansichten sind ausschließlich die der Autoren und spiegeln nicht notwendigerweise die Ansichten ihrer jeweiligen Organisationen, des Verlags, der Herausgeber oder der Gutachter wider. Für Produkte, die in diesem Artikel bewertet werden, oder für Aussagen ihrer Hersteller wird vom Verlag weder eine Garantie übernommen noch eine Empfehlung ausgesprochen.

Referenzen

1. Hunninghake, GW, Costabel, U, Ando, M, Baughman, R, Cordier, JF, du Bois, R, et al. Stellungnahme zur Sarkoidose. Gemeinsame Stellungnahme der American Thoracic Society (ATS), der European Respiratory Society (ERS) und der Weltvereinigung für Sarkoidose und andere Granulomatöse Erkrankungen (WASOG), verabschiedet vom Vorstand der ATS und vom Exekutivausschuss der ERS im Februar 1999.*Am J Respir Crit Care Med.* (1999) 160:736–55. doi: 10.1164/ajrccm.160.2.ats4-99

2. Abe, C., Iwai, K., Mikami, R. und Hosoda, Y. Häufige Isolierung von *Propionibacterium acnes* aus Lymphknoten bei Sarkoidose. *Zentralbl Bakteriol Mikrobiol Hyg A*. (1984) 256:541–7. doi: 10.1016/s0174-3031(84)80032-3

3. Ishige, I, Usui, Y, Takemura, T, und Eishi, Y. Quantitative PCR von Mykobakterien- und Propionibakterien-DNA in Lymphknoten japanischer Patienten mit Sarkoidose. *Lanzette*. (1999) 354:120–3. doi: 10.1016/S0140-6736(98)12310-3

4. Eishi, Y, Suga, M, Ishige, I, Kobayashi, D, Yamada, T, Takemura, T, et al. Quantitative Analyse von Mykobakterien- und Propionibakterien-DNA in Lymphknoten japanischer und europäischer Patienten mit Sarkoidose. *J Mikrobiologie*. (2002) 40:198–204. doi: 10.1128/JCM.40.1.198-204.2002

5. Yamada, T, Eishi, Y, Ikeda, S, Ishige, I, Suzuki, T, Takemura, T, et al. In-situ-Lokalisierung von *Propionibacterium acnes* DNA in Lymphknoten von Sarkoidose-Patienten durch Signalverstärkung mit katalysierter Reporterdeposition. *J Pathol*. (2002) 198:541–7. doi: 10.1002/path.1243

6. Negi, M, Takemura, T, Guzman, J, Uchida, K, Furukawa, A, Suzuki, Y, et al. Lokalisierung von *Propionibacterium acnes* Die in Granulomen gefundenen Befunde stützen einen möglichen ätiologischen Zusammenhang zwischen Sarkoidose und Bakterien. *Mod Pathol*. (2012) 25:1284–97. doi: 10.1038/ modpathol.2012.80

7. Eishi, Y. Ätiologische Aspekte der Sarkoidose als allergische endogene Infektion, verursacht durch *Propionibacyerium acnes* Die *Respir Investig*. (2013) 51:56–68. doi: 10.1155/2013/935289

8. Song, Z, Marzilli, L, Greenlee, BM, Chen, ES, Silver, RF, Askin, FB, et al. Mykobakterielle Katalase-Peroxidase ist ein Gewebsantigen und Ziel der adaptiven Immunantwort bei systemischer Sarkoidose. *J Exp Med*. (2005) 201:755–67. doi: 10.1084/ jem.20040429

9. Dubaniewicz, A, Dubaniewicz-Wybieralska, M, Sternau, A, Zwolska, Z, Izycka-Swieszewska, E, Augustynowicz-Kopec, E, et al. *Mycobacterium tuberculosis* Komplexe und mykobakterielle Hitzeschockproteine im Lymphknotengewebe von Patienten mit pulmonaler Sarkoidose. *J Clin Microbiol*. (2006) 44:3448–51. doi: 10.1128/JCM.01433-06

10. Moller, DR. Mögliche ätiologische Faktoren bei Sarkoidose. *Proc Am Thorac Soc*. (2007) 4:465–8. doi: 10.1513/pats.200608-155MS

11. Grunewald, J, Grutters, JC, Arkema, E, Arkema, EV, Saketkoo, LA, Moller, DR, et al. Sarkoidose. *Nat Rev Dis Primers*. (2019) 5:45. doi: 10.1038/s41572-019-0096-x

12. Sawahata, M, Uchida, k, Furukawa, A, Eishi, Y, und Maemondo, M. Latente mikrobielle Reaktivierung und Immunfehlregulation bei Sarkoidose; Verbindung von Pathogenese und Präzisionstherapie. *Front Med*. (2025) 12:1625915. doi: 10.3389/fmed.2025.1625915

13. Morimoto, T., Azuma, A., Abe, S., Usuki, J., Kudoh, S., Sugisaki, K. et al. Epidemiologie der Sarkoidose in Japan. *Eur Respir J*. (2008) 31:372–9. doi: 10.1183/09031936.00075307

14. Sawahata, M, Sugiyama, Y, Nakamura, Y, Nakayama, M, Mato, N, Yamasawa, H, et al. Altersbedingte Unterschiede im röntgenologischen Thoraxstadium der Sarkoidose in Japan. *Eur Respir J*. (2014) 43:1810–2. doi: 10.1183/09031936.00005414

15. Sawahata, M, Sugiyama, Y, Nakamura, Y, Nakayama, M, Mato, N, Yamasawa, H, et al. Altersbedingte und historische Veränderungen der klinischen Merkmale der Sarkoidose in Japan. *Respir Med*. (2015) 109:272–8. doi: 10.1016/j.rmed.2014.12.012

16. Iwai, K., Tachibana, T., Takemura, T., Matsui, Y., Kitalchi, M. und Kawabata, Y. Pathologische Studien an Sarkoidose-Autopsien. I. Epidemiologische Merkmale von 320 Fällen in Japan. *Acta Pathol Jpn*. (1993) 43:372–6. doi: 10.1111/j.1440-1827.1993.tb01148.x

17. Iwai, K., Takemura, T., Kitaichi, M., Kawabata, Y. und Matsui, Y. Pathologische Studien an Autopsien von Sarkoidose-Patienten. Teil II. Frühe Veränderungen, Verlauf und Sterbemuster. *Acta Pathol Jpn*. (1993) 43:377–85. doi: 10.1111/j.1440-1827.1993.tb01149.x

18. Tachibana, T, Iwai, K, und Takemura, T. Sarkoidose im Alter: Übersicht und Management. *Curr Opin Pulm Med*. (2010) 16:465–71. doi: 10.1097/MCP.0b013e32833ae508

19. Teirstein, AS, Judson, MA, Baughman, RP, Rossman, MD, Yeager, H Jr, und Moller, DR. Das Spektrum der Biopsiestellen zur Diagnose der Sarkoidose. *Sarkoidose, diffuse vaskuläre Lungenerkrankung*. (2005) 22:139–46.

20. Crouser, ED, Maier, LA, Wilson, KC, Bonham, CA, Morgenthau, AS, Patterson, KC, et al. Diagnose und Erkennung der Sarkoidose. Eine offizielle klinische Leitlinie der American Thoracic Society. *Am J Respir Crit Care Med*. (2020) 201:e26–51. doi: 10.1164/rccm.202002-0251ST

21. Nakajima, T, Yasufuku, K, Kurosu, K, Takiguchi, Y, Fujiwara, T, Chiyo, M, et al. Die Rolle der EBUS-TBNA bei der Diagnose der Sarkoidose - Vergleich mit anderen bronchoskopischen Diagnoseverfahren. *Respir Med*. (2009) 103:1796–800. doi: 10.1016/j. rmed.2009.07.013

22. Hetzel, J, Maldonado, F, Ravaglia, C, Wells, AU, Colby, TV, Tomassetti, S, et al. Transbronchiale Kryobiopsien zur Diagnose diffuser parenchymaler Lungenerkrankungen: Expertenstatement der Arbeitsgruppe Kryobiopsien zu Sicherheit und Nutzen sowie ein Aufruf zur Standardisierung des Verfahrens. *Atmung*. (2018) 95:188–200. doi: 10.1159/000484055

23. Zhang, H, Costabel, U, und Huang, D. Die Rolle verschiedener Immunzellen bei der Sarkoidose. *Front Immunol*. (2021) 12:788502. doi: 10.3389/fimmu.2021.788502

24. Xu, D, Tao, X, Fan, Y, und Teng, Y. Sarkoidose: molekulare Mechanismen und therapeutische Strategien. *Mol Biomed*. (2025) 6:6. doi: 10.1186/s43556-025-00244-z

25. Rosen, Y. Sarkoidose. In: DH Dail und SP Hammar (Hrsg.). Lungenpathologie. New York: Springer-Verlag (1993). 615.

26. Bonham, CA, Strek, ME und Patterson, KC. Vom Granulom zur Fibrose: Sarkoidose-assoziierte Lungenfibrose. *Curr Opin Pulm Med*. (2016) 22:484–91. doi: 10.1097/MCP.0000000000000301

27. Weeratunga, P, Moller, DR, und Ho, LP. Immunmechanismen bei fibrotischer pulmonaler Sarkoidose. *Eur Respir Rev*. (2022) 31:220178. doi: 10.1183/16000617.0178-2022

28. Bandyopadhyay, D, und Mirsaeidi, MS. Sarkoidose-assoziierte Lungenfibrose: Zusammenhänge erkennen. *Eur Respir Rev*. (2023) 32:230085. doi: 10.1183/16000617.0085-2023

29. Nunes, H, Brillet, PY, Bernaudin, JF, Gille, T, Valeyre, D, und Jeny, F. Fibrotische pulmonale Sarkoidose. *Klinische Brustmedizin*. (2024) 45:199–212. doi: 10.1016/j.ccm.2023.08.011

30. Takemura, T, Matsui, Y, Oritsu, M, Akiyama, O, Hiraga, Y, Omichi, M, et al. Lungengefäßbeteiligung bei Sarkoidose: granulomatöse Angiitis und Mikroangiopathie bei transbronchialen Lungenbiopsien. *Virchows Arch A Pathol Anat Histopathol*. (1991) 418:361–8. doi: 10.1007/BF01600167

31. Akira, M, Kozuka, T, Inoue, Y, und Sakatani, M. Langzeit-CT-Scan-Untersuchung bei Patienten mit pulmonaler Sarkoidose. *Brust*. (2005) 127:185–91. doi: 10.1378/chest.127.1.185

32. Takemura, T., Ikushima, S., Ando, T., Yanagawa, T., Akiyama, O., Oritsu, M. et al. Umbau der Lunge bei Sarkoidose: eine pathologische Studie von 66 Autopsiefällen. *Jpn J Sarcoidosis Other Granulomatous Disord*. (2003) 23:43–52. doi: 10.14830/jssog1999.23.43

33. Sawahata, M, Johkoh, T, Kawanobe, T, Kono, C, Nakamura, Y, Bando, M, et al. Computertomographiebilder einer fibrotischen Lungensarkoidose, die zu chronischem Atemversagen führt. *J Clin Med*. (2020) 9:142. doi: 10.3390/jcm9010142

34. Kawanobe, T, Yamaguchi, T, Johkoh, T, Kono, C, Sawahata, M, Shijubo, N, et al. Zentrale Bronchialdeformität bei pulmonaler Sarkoidose: ein Befund, der auf Thoraxbildern auf einen fibrotischen Phänotyp des Oberlappens hindeutet. *Acad Radiol*. (2024) 31:1160–7. doi: 10.1016/j.acra.2023.08.034

35. Takemura, T, Eishi, Y und Matsui, Y. Ein Autopsiefall von Sarkoidose mit einer Nachbeobachtungszeit von 27 Jahren unter besonderer Berücksichtigung der Lungenfibrose. *Acta Pathol Jpn*. (1988) 38:909–20. doi: 10.1111/j.1440-1827.1988.tb02362.x

36. Shigemitsu, H, Oblad, JM, Sharma, OP, und Koss, MN. Chronische interstitielle Pneumonitis im Endstadium der Sarkoidose. *Eur Respir J*. (2010) 35:695–7. doi: 10.1183/09031936.00150609

37. Shigemitsu, H, und Azuma, A. Sarkoidose und interstitielle Lungenfibrose; zwei unterschiedliche Erkrankungen oder zwei Enden desselben Spektrums. *Curr Opin Pulm Med*. (2011) 17:303–7. doi: 10.1097/MCP.0b013e3283486d52

38. Tachibana, K, Arai, T, Kagawa, T, Minomo, S, Akira, M, Kitaichi, M, et al. Ein Fall von kombinierter Sarkoidose und gewöhnlicher interstitieller Pneumonie. *Intern Med*. (2012) 51:1893–7. doi: 10.2169/internalmedicine.51.7394

39. Collins, BF, McClelland, RL, Ho, LA, Mikacenic, CR, Hayes, J, Spada, C, et al. Sarkoidose und IPF beim selben Patienten – Zufall, Assoziation oder Phänotyp? *Respir Med*. (2018) 144:S20–7. doi: 10.1016/j.rmed.2018.08.008

40. Tachibana, K, Akira, M, Arai, T, Sugimoto, C, Hayashi, S, und Inoue, Y. Schlechte Prognose und hohe Mortalität bei Patienten mit Sarkoidose, die vorwiegend die unteren Lungenabschnitte betrifft. *Kann respirieren* (2023) 2023:3624344. doi: 10.1155/2023/3624344

41. Rosen, Y, Moon, S, Huang, CT, Gourin, A und Lyons, HA. Granulomatöse Lungenangiitis bei Sarkoidose. *Arch Pathol Lab Med*. (1977) 101:170–4.

42. Takemura, T, Saiki, S, Matsui, Y, und Mikami, R. Beteiligung der Lungengefäße bei Sarkoidose: ein Bericht über 40 Autopsiefälle. *Hum Pathol*. (1992) 23:1216–23. doi: 10.1016/0046-8177(92)90288-e

43. Savale, L, Huitema, M, Shlobin, O, Kouranos, V, Nathan, SD, Nunes, H, et al. WASOG-Stellungnahme zur Diagnose und Behandlung der mit Sarkoidose assoziierten pulmonalen Hypertonie. *Eur Respir Rev*. (2022) 31:210165. doi: 10.1183/16000617.0165-2021

44. Mikami, R, Sekiguchi, M, Ryuzin, Y, Kobayashi, F, Hiraga, Y, Shimada, Y, et al. Veränderungen der peripheren Gefäße verschiedener Organe bei Patienten mit Sarkoidose. – mögliche Rolle der Mikroangiopathie. *Herzgefäß*. (1986) 2:129–39. doi: 10.1007/ BF02128138

45. Takemura, T, Hiraga, Y, Oomichi, M, Oritsu, M, Akiyama, O, Matsui, Y, et al. Ultrastrukturelle Merkmale der Alveolitis bei Sarkoidose. *Am J Respir Crit Care Med*. (1995) 152:360–6. doi: 10.1164/ajrccm.152.1.7599846

46. Meyer, KC, Kaminski, MJ, Calhoun, WJ und Auerbach, R. Untersuchungen an bronchoalveolären Lavagezellen und -flüssigkeiten bei pulmonaler Sarkoidose. I. Erhöhte Fähigkeit von bronchoalveolären Lavagezellen von Patienten mit pulmonaler Sarkoidose, Angiogenese zu induzieren. *in vivo* Die *Am Rev Respir Dis*. (1989) 140:1446–9. doi: 10.1164/ajrccm/140.5.1446